Stadtspital Zürich

Entzündliche Rückenschmerzen

Wann daran denken?
Welche Abklärungen sind sinnvoll?

Fortbildung Institut für Hausarztmedizin 6. März 2025

Dr. med. Django Russo
Oberarzt m.e.V.

Abteilung für Rheumatologie Stadtspital Zürich

Join at menti.com | use code **8458 6555**

Start Menti

Fallvignette - erste Konsultation

- 47-jähriger italienischer Bauarbeiter
- Seit 2-3 Monaten thorako-lumbale Schmerzen mit intermittierender Ausstrahlung bis in die Kniekehlen bds
- Benötigte wiederholte AUF's
- **Keine** Nachtruheschmerzen; Besserung der Schmerzen im Verlauf des Tages
- Gutes Ansprechen auf NSAR-Einnahme vor der Arbeit früh am Morgen
- Ausgeprägte ihm unbekannte Fatigue, Gewichtsverlust von 5 kg
- Rezidivierende lumbale Beschwerden seit mind. 10 Jahren, damals Nachweis einer Diskushernie im MRI der LWS

- **Status:** FBA 35 cm, Reklination der LWS um 2/3 eingeschränkt, keine ISG-Blockade, ISG-Provokationstests negativ, myofasziale Befunde Beckenkamm bds, Quadranten-Test negativ.

Join at menti.com | use code **8458 6555**

Labor

- Blutbild mit mikrozytärer Anämie
- Humorale Entzündung (CRP 34 mg/l, BSR 26 mm/h)
- Urinstatus negativ
- Infektserologie (EBV, Cytomegalie, Borrelien) negativ
- Proteinelektrophorese inkl. Immunfixation (α1- und α2-Globuline erhöht, keine Paraproteinämie)

Join at menti.com | use code **8458 6555**

Start Menti

Konventionelles Röntgenbild

MRI LWS inkl. ISG

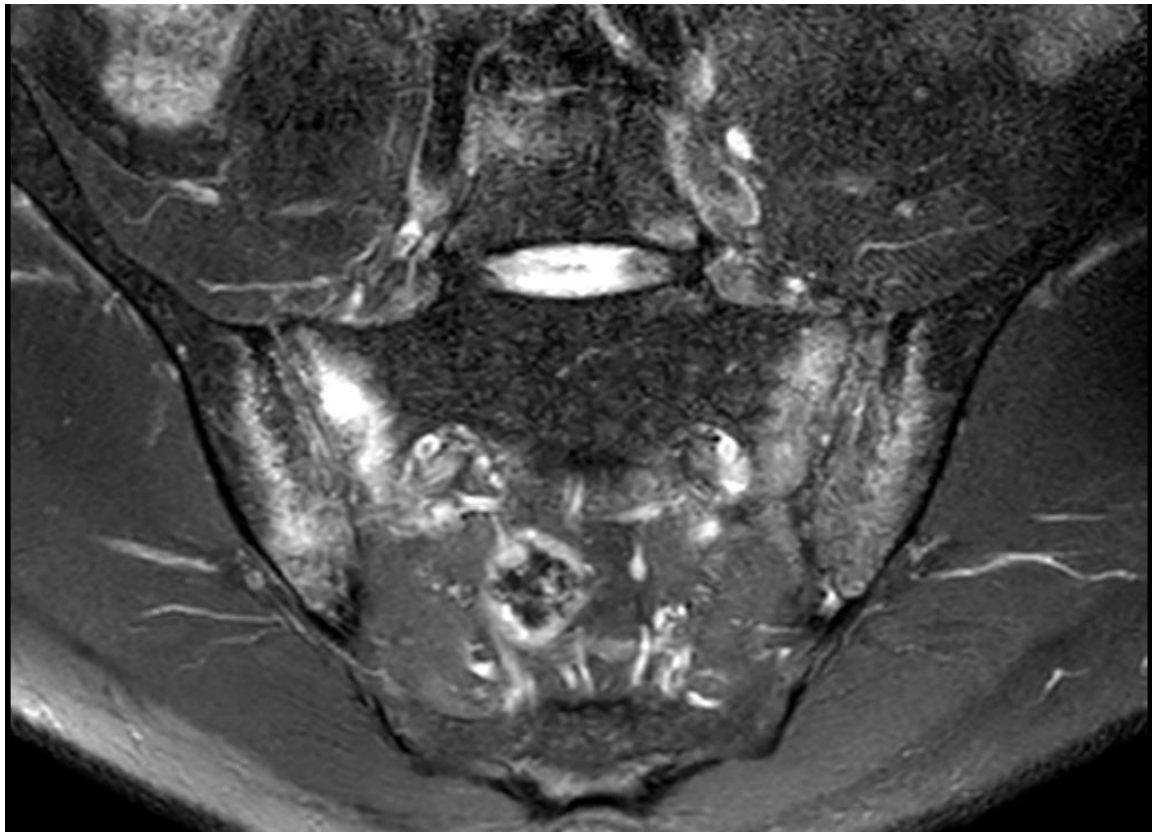

Join at menti.com | use code 8458 6555

Start Menti

Zuweisung an Rheumatologen zur weiteren Beurteilung

Nicht-röntgenologische axiale Spondyloarthritis

- Entzündliche Rückenschmerzen 4/5 Punkte
- HLA-B27 negativ
- Initial hohe humorale Entzündung (CRP 34 mg/l, BSR 26 mm/h)
- Fokale anteriore Osteitis "shiny corners" LWK5 und SWK1 sowie ISG-Arthritis bds (MRI LWS/ISG)
- ASDAS-Score 3.5 Punkte

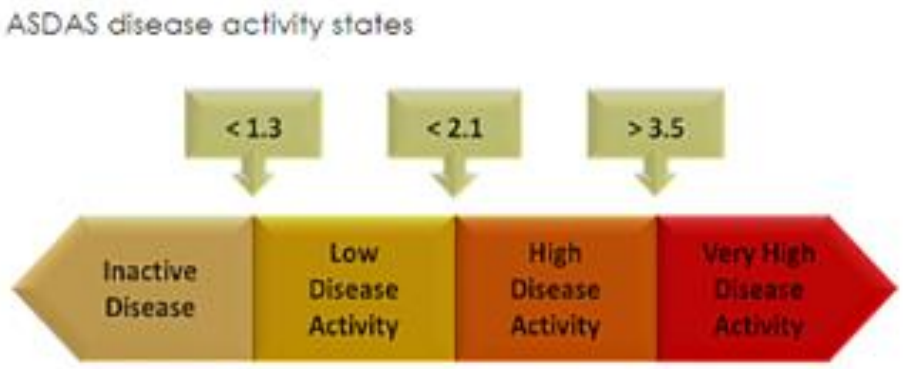

- Therapie:
  - **NSAR** ausdosiert inkl. Rotation (Felden, Arcoxia)

3. Konsultation

- Keine weitere Besserung auf NSAR Rotation (Felden, Arcoxia)
- HLA-B27 negativ
- Persistierende humorale Entzündung

Join at menti.com | use code **8458 6555**

Start Menti

Zurück zum Fall – Verlaufskontrolle nach 3 Monaten

- Patient unter Adalimumab bereits nach 3 Monaten in Remission (ASDAS-ESR Score 0.8 Pkt)
- Keine humorale Entzündung
- Braucht keine NSAR
- Arbeitet wieder 100% als Bauarbeiter

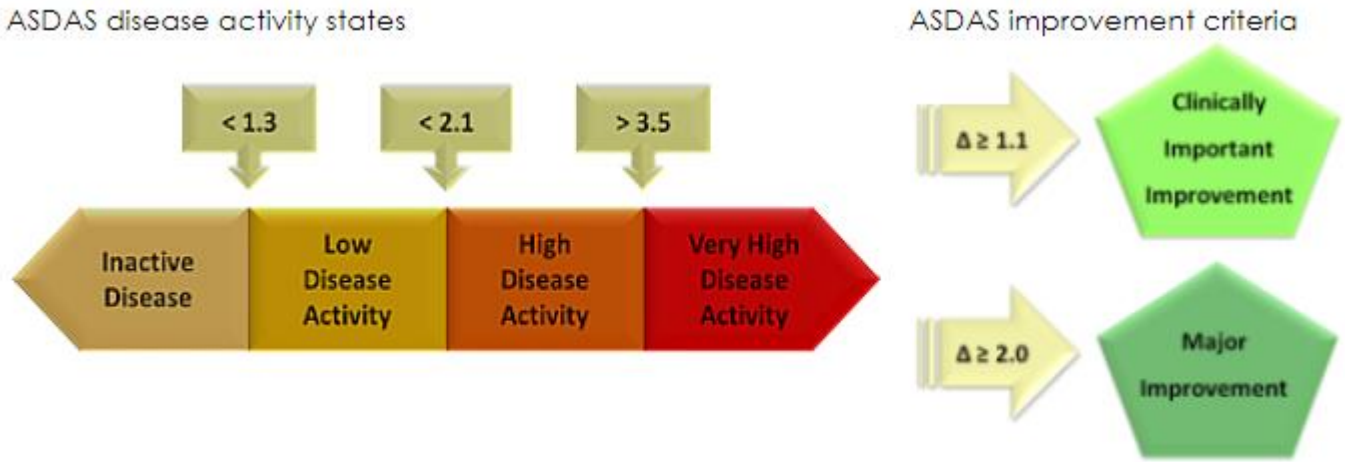

Historische Einteilung der SpA - Konzept der Subgruppen

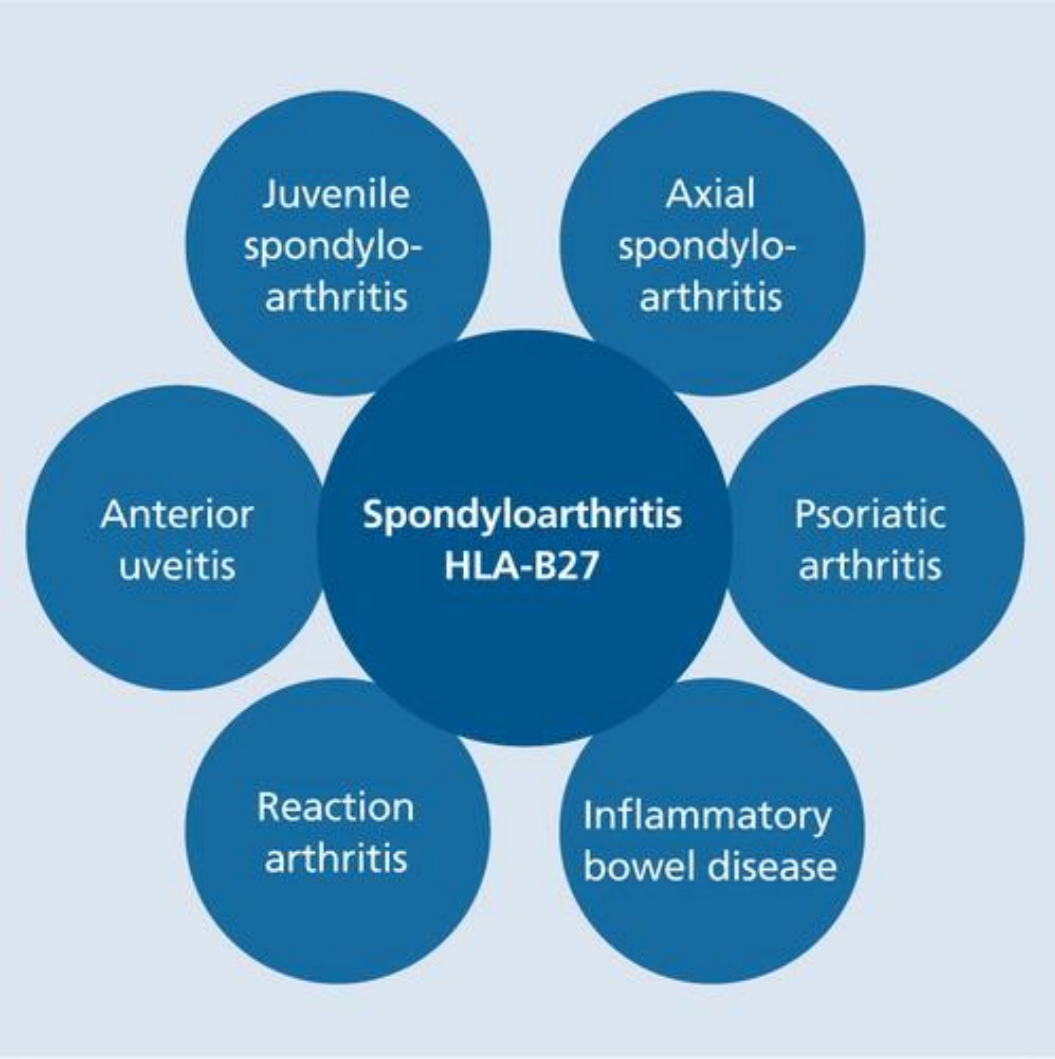

Back pain in inflammatory bowel disease: could it be axial spondyloarthritis? Gastrointestinal Nursing 2020

Heutige Einteilung der Spondyloarthritis - Konzept der prädominanten Manifestation

Prävalenz SpA: 1-1.4%[2]

Non-radiographic axial SpA

Ankylosing Spondlitis (AS)

Reactive arthritis

Psoriatic Arthritis

Arthritis with inflammatory bowel disease

Undifferentiated SpA

Predominantly Axial SpA

Predominantly Peripheral SpA

Prävalenz: ⅔ prädominant axial[3]

Prävalenz: ⅓ prädominant peripher[3]

1 Rudwaleit M. et al. Ann Rheum Dis. 2009 Jun;68(6):777–83. 2 Reveille JD et al. Arthritis Care Res 2012; 64:905–10. 3 Strand V et al. Arthritis Care Res 2013; 65(8): 1299–1306.

Konzept der axialen Spondyloarthritis

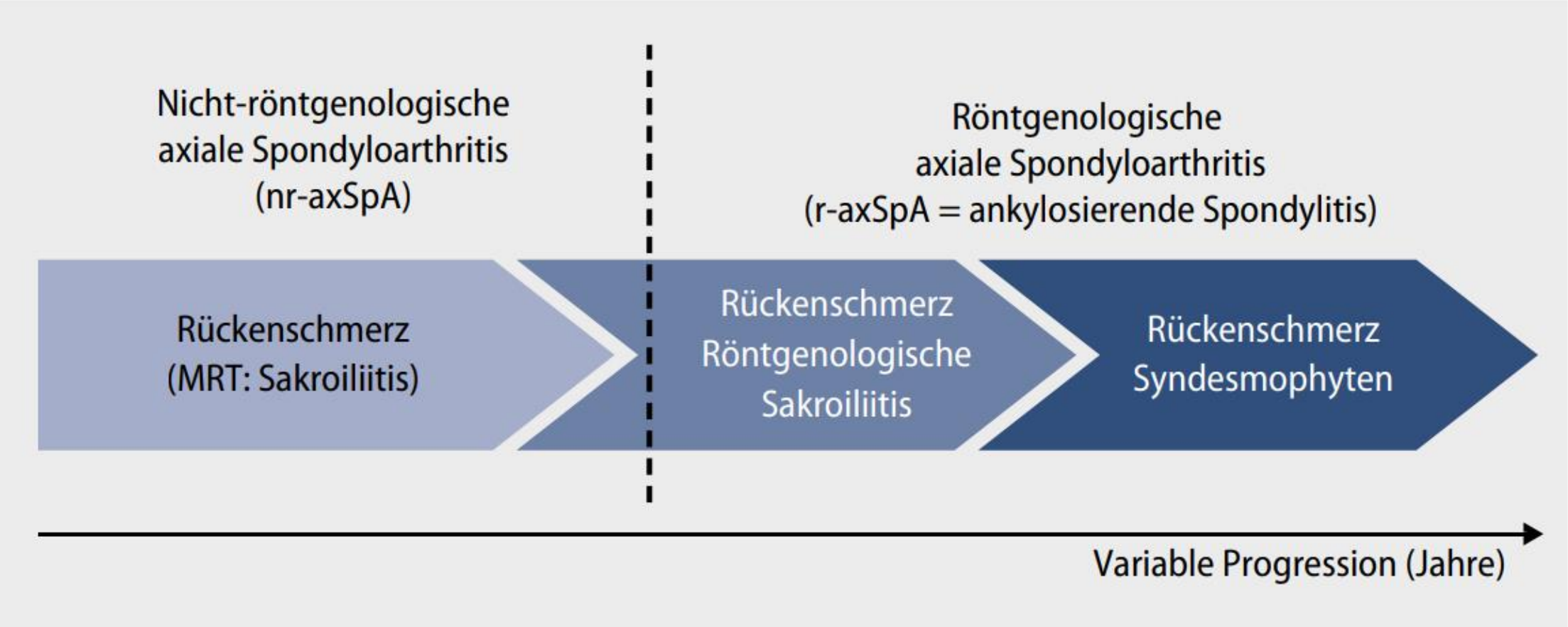

Rudwaleit M, Khan MA, Sieper J. The challenge of diagnosis and classification in early ankylosing spondylitis: do we need new criteria? Arthritis Rheum. 2005

Verlauf Axialen Spondyloarthritis

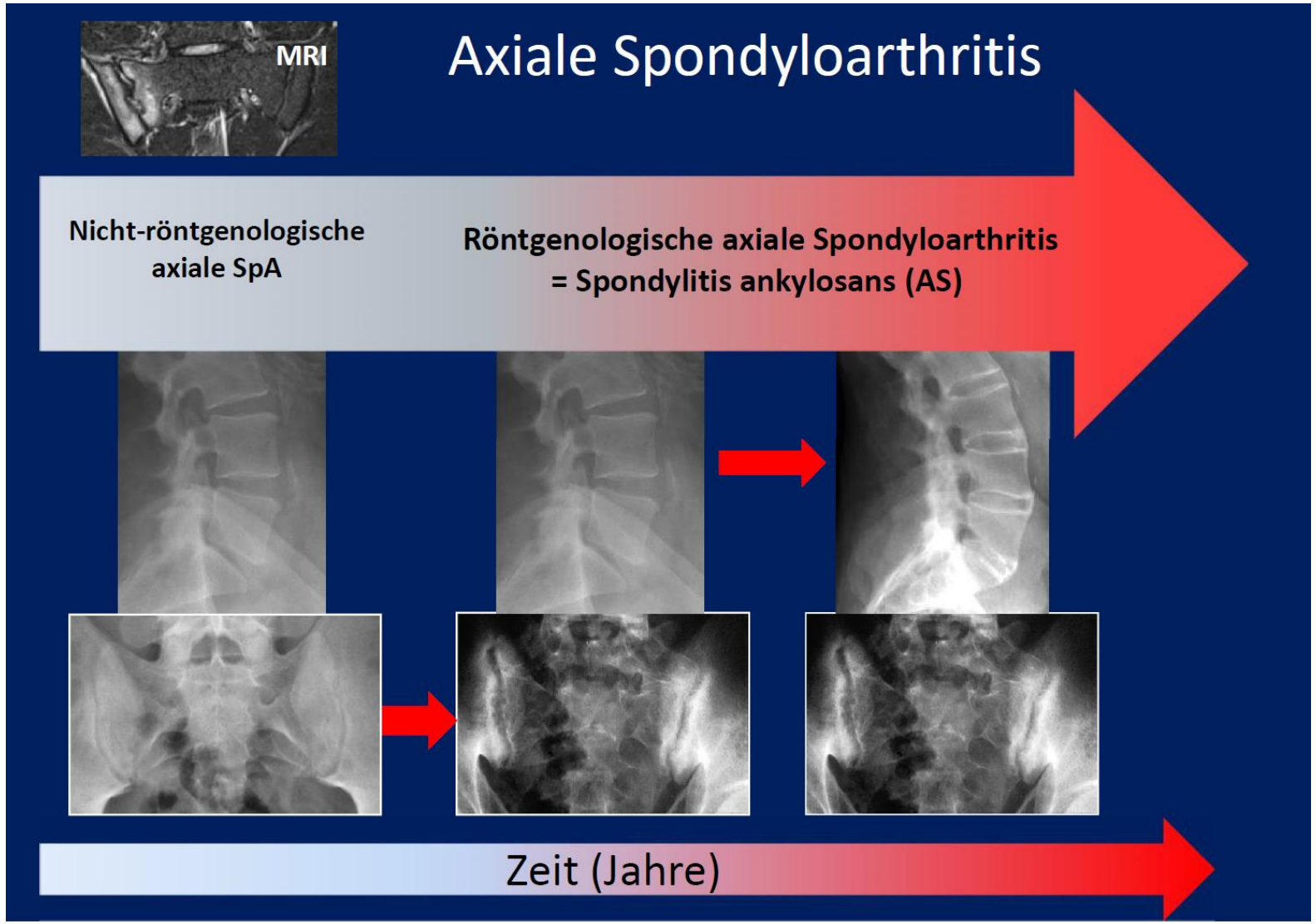

A. Ciurea (Workshop Update axiale Spondyloarthritis, Zürich 2019)

Röntgenologische axiale Spondyloarthritis

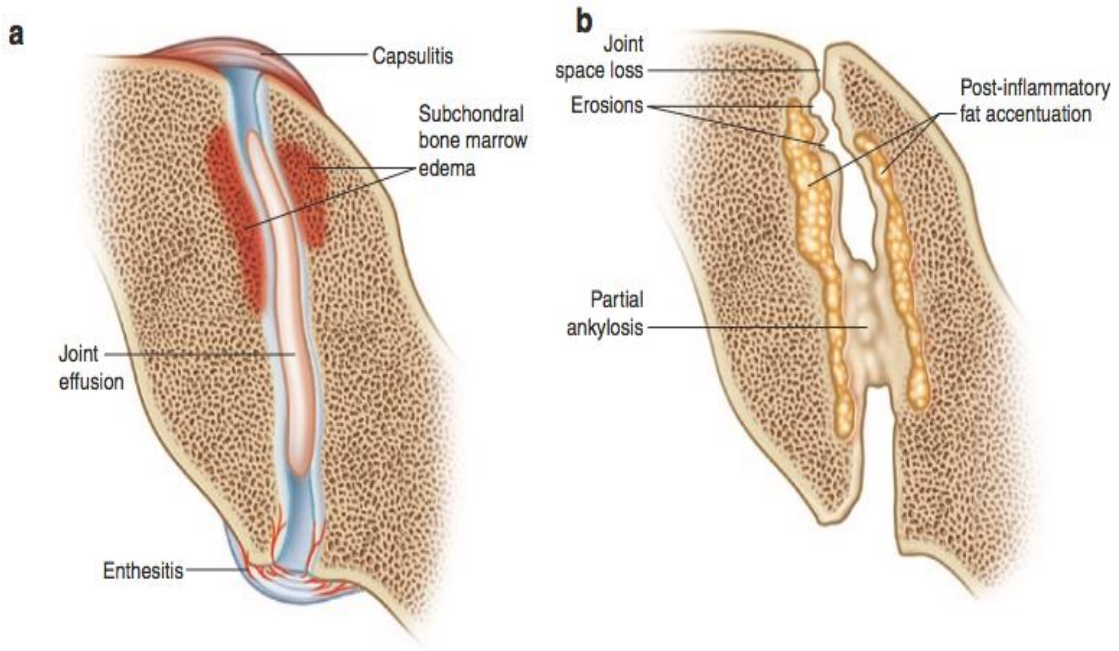

Fig. 6.25 Illustration demonstrating features of (**a**) acute superior capsulitis, enthesitis within posterior compartment and subchondral bone marrow oedema on both aspects of the joints and (**b**) chronic sacroiliitis with erosions of the joint surface, joint space loss, areas of ankylosis and subchondral fat infiltration

John O'Neill Essential Imaging In Rheumatology, Springer Verlag 2015.

Röntgenologische axiale Spondyloarthritis

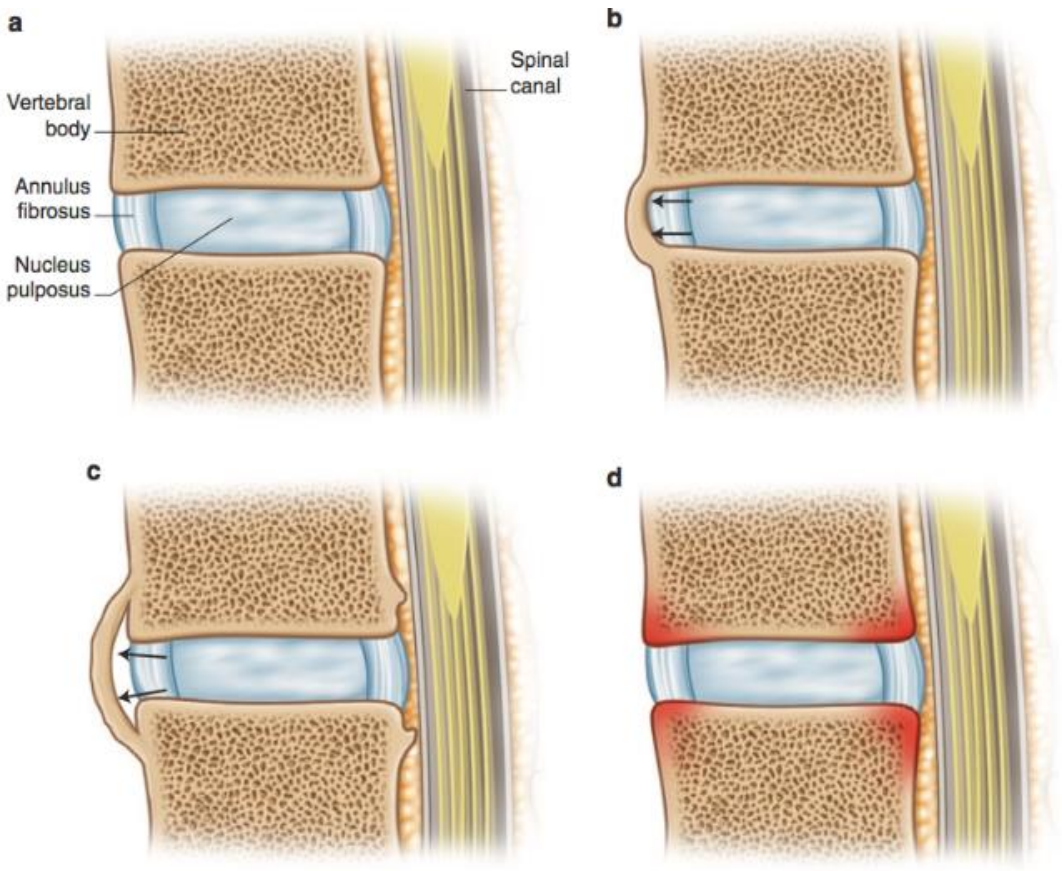

Fig. 6.11 Spinal changes SpA, (**a**) normal, (**b**) syndesmophyte formation in ankylosing spondylitis and (**c**) in psoriasis and Reiter's (**d**) vertebral osteitis (outlined in *red*)

John O'Neill Essential Imaging In Rheumatology, Springer Verlag 2015.

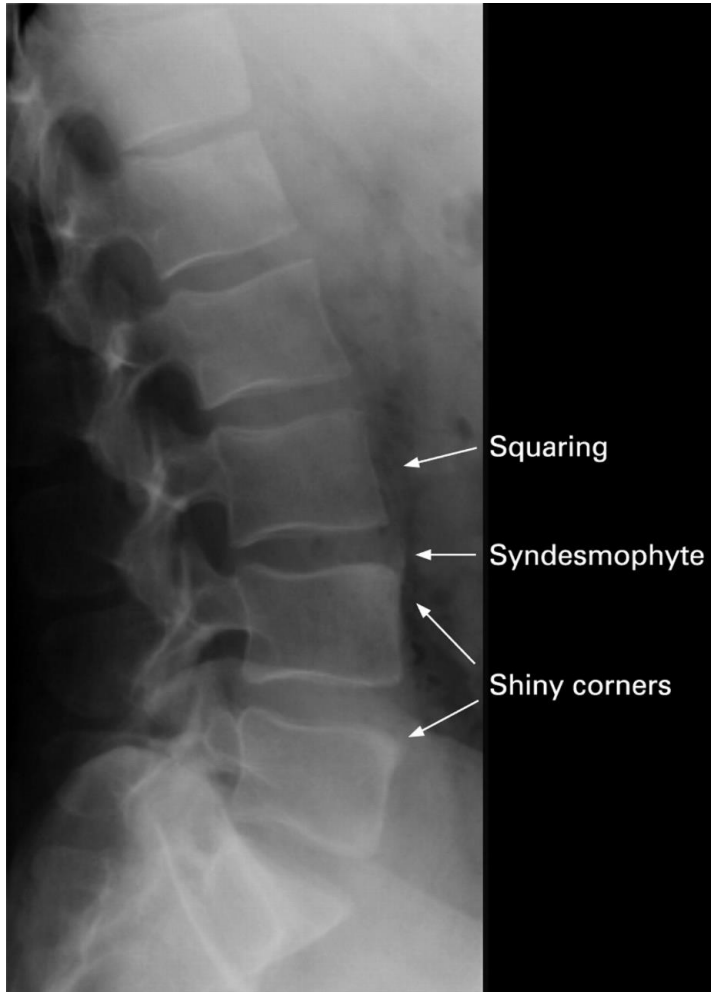

Klinikum Uni Heidelberg Radiologie Fallsammlungen
Annals of Rheumatic Disease December 1969

Diagnosekriterien für entzündliche Rückenschmerzen

Variante 1	Variante 2	Variante 3
Calin et al.[1]	Rudwaleit et al.[2]	ERS-Experten (ASAS)[3]
> Alter bei Beginn < 40 Jahre > Rückenschmerzdauer > 3 Monate > langsamer Beginn > Morgensteifigkeit > Besserung bei Bewegung	> Morgensteifigkeit < 30 min > Besserung bei Bewegung aber nicht in Ruhe > Aufwachen in der 2. Nachthälfte wegen Schmerzen > wechselnder Gesässschmerz	> Alter bei Beginn < 40 Jahre > langsamer Beginn > Besserung bei Bewegung > keine Besserung in Ruhe > nächtliche Schmerzen (Besserung durch Aufstehen)
Verdacht auf ERS bei 4/5	Verdacht auf ERS bei 2/4	Verdacht auf ERS bei 4/5

1 Calin A et al. JAMA 1977;237:261; 2 Rudwaleit M et al. Arthritis Rheum 2006; 54:569-78; 3 Sieper J et al. Ann Rheum Dis. 2009; 68: 784-788

Join at menti.com | use code 8458 6555

Mentimeter

Entzündliche Rückenschmerzen – Mythen und Fakten

Daher braucht es weitere Informationen, welche den Verdacht entzündlicher Rückenschmerzen unterstützen:

- Gutes Ansprechen auf NSAR
- HLA-B27 Positivität
- Humorale Entzündung (CRP eher bei SpA als BSR)
- ISG-Arthritis auf MRI
- Weitere SpA-Manifestationen wie Uveitis, Psoriasis, Colitis

Join at menti.com | use code 8458 6555

Mentimeter

Join at menti.com | use code 8458 6555

Mentimeter

Wie viele Menschen in unserer Bevölkerung sind HLA-B27 positiv?

- 0.5 %
- 1 %
- 5 %
- 10 %

HLA-B27 Bestimmung bei Vd. a. entzündliche Rückenschmerzen

- 10x höhere Wahrscheinlichkeit einer Spondyloarthritis (SpA) bei Patienten mit chronischen Rückenschmerzen falls HLA-27 positiv
- Vortestwahrscheinlichkeit höher je höher der klinische Vd.a. einer SpA
- CAVE: HLA-B27 Negativität schliesst aber SpA nicht aus!

Klinsicher Vd. a. entzündliche Rückenschmerzen -> MRI LWS/ISG !

Klassifikationskriterien ≠ Diagnosekriterien für axiale Spondyloarthritis

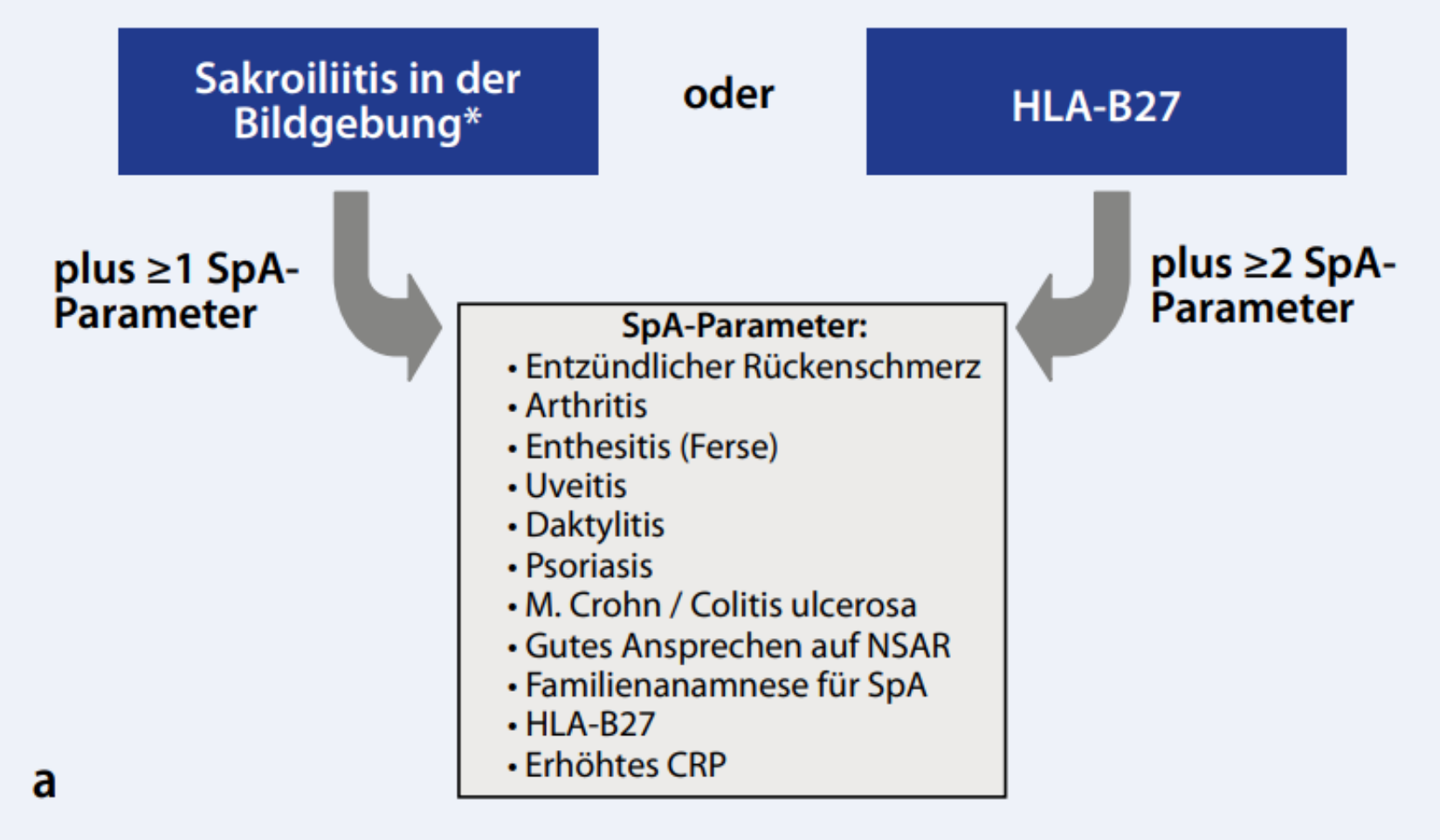

Wann Patienten an Rheumatologen überweisen?

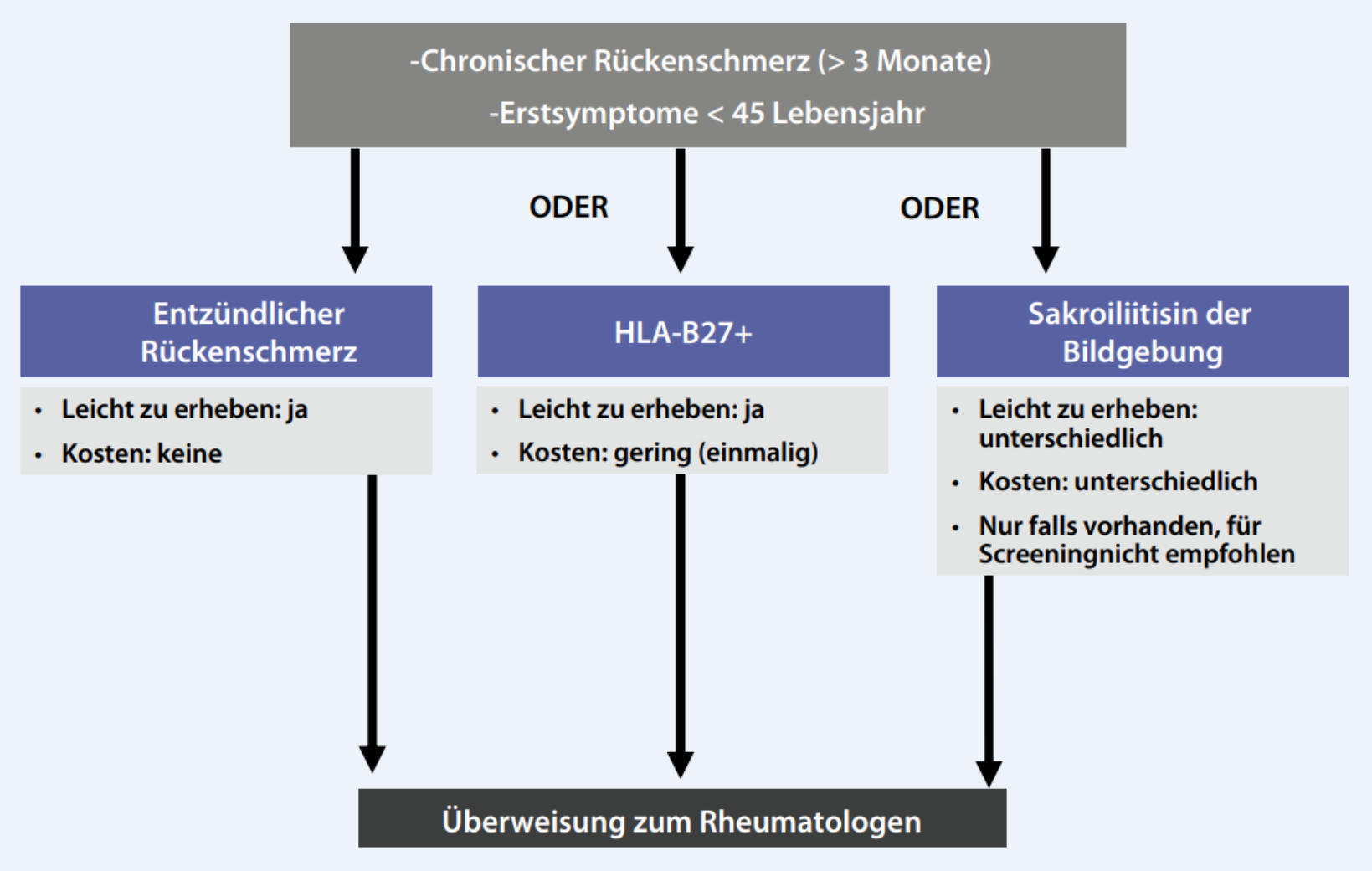

Stadtspital Zürich

Poddubnyy D, Rudwaleit M, Sieper J. Frühe Spondyloarthritiden. Diagnostisches Vorgehen und Screening. Z Rheumatol. 2012 Jan;71(1):19-26.

VASAS VASCULITIS Association Switzerland

ISG Arthritis im MRI = axiale Spondyloarthritis?

- Low grade-BME in den ISG in bis zu 25% Gesunder + unspezifische Rückenschmerzen
- Hypothese für BME bei Gesunden: repetitive Traumata
- Sportler welche immer wieder Stress auf das ISG ausgesetzt sind (zB Läufer, Eishockey-Spieler, Fussballer)
- ASAS-Kriterien für ISG-Arthritis erfüllt bei
  - Läufern (35 %)
  - Eishockey-Spielern (40%)
- **Erosionen sind entscheidend sehr hohe Spezifität**

Arthritis & Rheumatology
AN OFFICIAL JOURNAL OF THE AMERICAN COLLEGE OF RHEUMATOLOGY
American College of Rheumatology
Empowering Rheumatology Professionals

Original Article | Full Access

Frequency and Anatomic Distribution of Magnetic Resonance Imaging Features in the Sacroiliac Joints of Young Athletes

Exploring "Background Noise" Toward a Data-Driven Definition of Sacroiliitis in Early Spondyloarthritis

Ulrich Weber MD, Anne Grethe Jurik MD, DMSc, Anna Zejden MD, Ejnar Larsen MD, Steen Hylgaard Jørgensen MD, Kaspar Rufibach PhD, Christian Schioldan, Søren Schmidt-Olsen MD

First published: 12 February 2018 | https://doi.org/10.1002/art.40429 | Citations: 153

Arthritis & Rheumatology
Vol. 75, No. 7, July 2023, pp 1166–1175
DOI 10.1002/art.42457
© 2023 The Authors. *Arthritis & Rheumatology* published by Wiley Periodicals LLC on behalf of American College of Rheumatology.
This is an open access article under the terms of the Creative Commons Attribution-NonCommercial License, which permits use, distribution and reproduction in any medium, provided the original work is properly cited and is not used for commercial purposes.

American College of Rheumatology
Empowering Rheumatology Professionals

Evolution of Magnetic Resonance Imaging Lesions at the Sacroiliac Joints During and After Pregnancy by Serial Magnetic Resonance Imaging From Gestational Week Twenty to Twelve Months Postpartum

Rosa Marie Kiil,[1] Ulrich Weber,[2] Anne Gitte Loft,[3] Rikke Damkjær Maimburg,[4] and Anne Grethe Jurik[1]

→ 41 % der Frauen erfüllten 12 Monate post partum die ASAS-Kriterien für ISG-Arthritis!

Diagnoseverzögerung der SpA in der Schweiz

> 70% aller Teilnehmer einer Umfrage unter Mitgliedern der Schweizerischen Vereinigung für Morbus Bechterew mit **3 oder mehr Jahren** Diagnoseverzögerung [2]

> Forschungsdaten von SCQM zeigen eine mittlere Diagnose-verzögerung von **ca. 5–6 Jahren.** Diese hat sich kaum verändert in den vergangenen Jahren.[1]

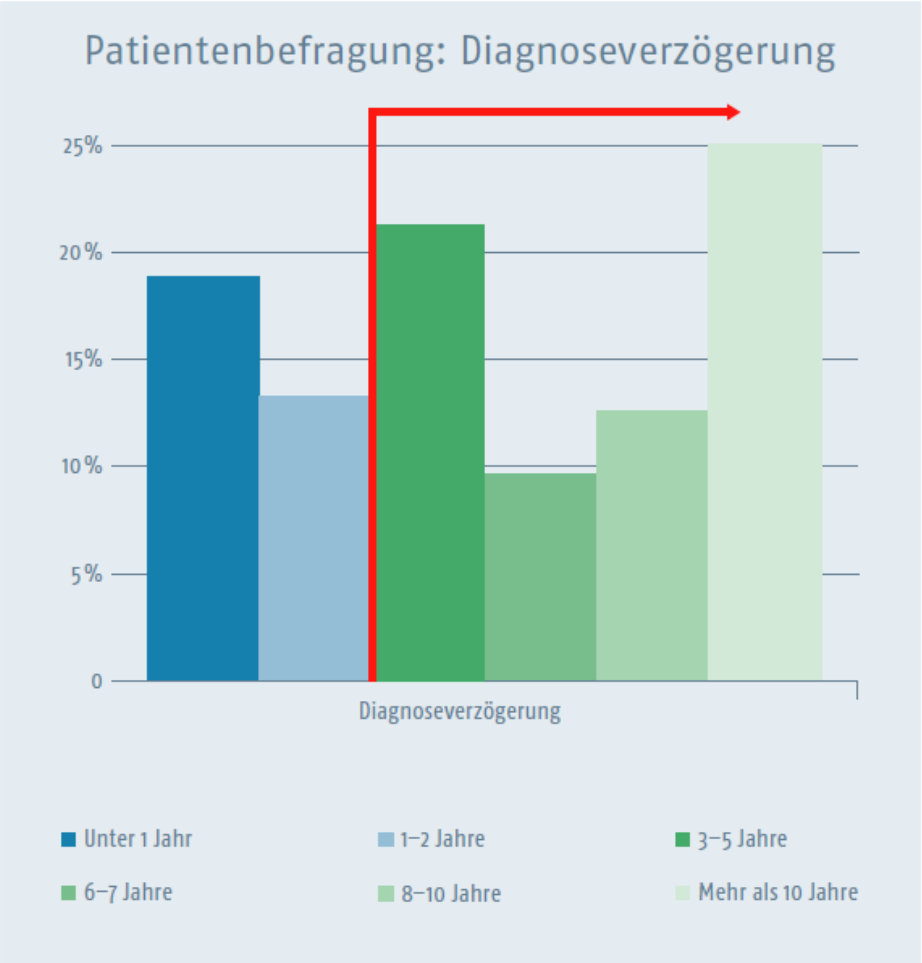

1 Ciurea A. Oral Präsentation SGR Jahreskongress 2016. 2 Resultate Patientenumfrage Schweizerische Vereinigung Morbus Bechterew, Nov 2016.

… während sich das Geschlechter-Verhältnis bei der Diagnose angleicht

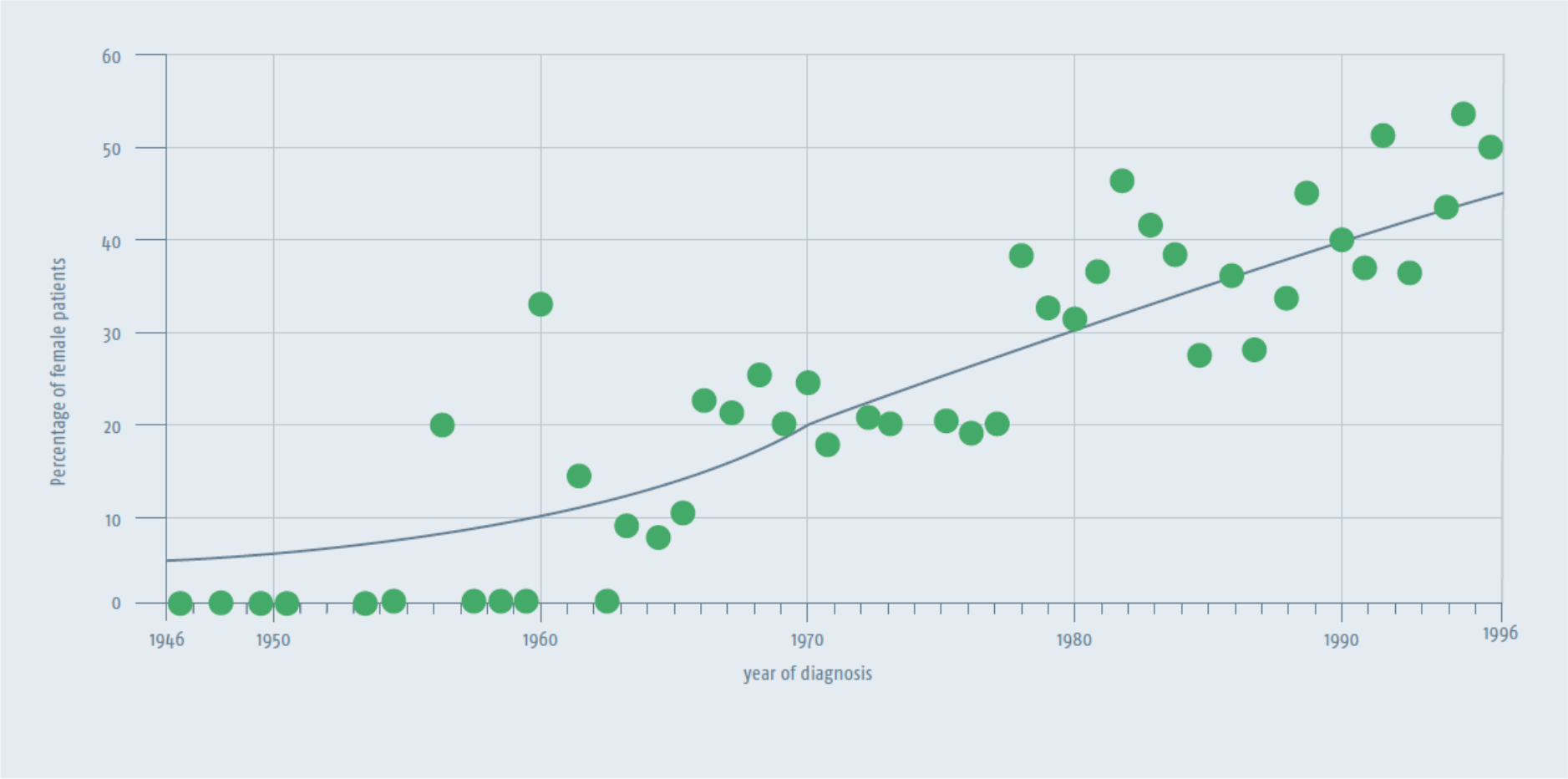

Feldtkeller E. Aktuelle Rheumatologie 1998;23:176–81m | Feldtkeller E et al. Curr Opin Rheumatol 2000;12:239–47.

Frühbehandlung der axialen Spondyloarthritis

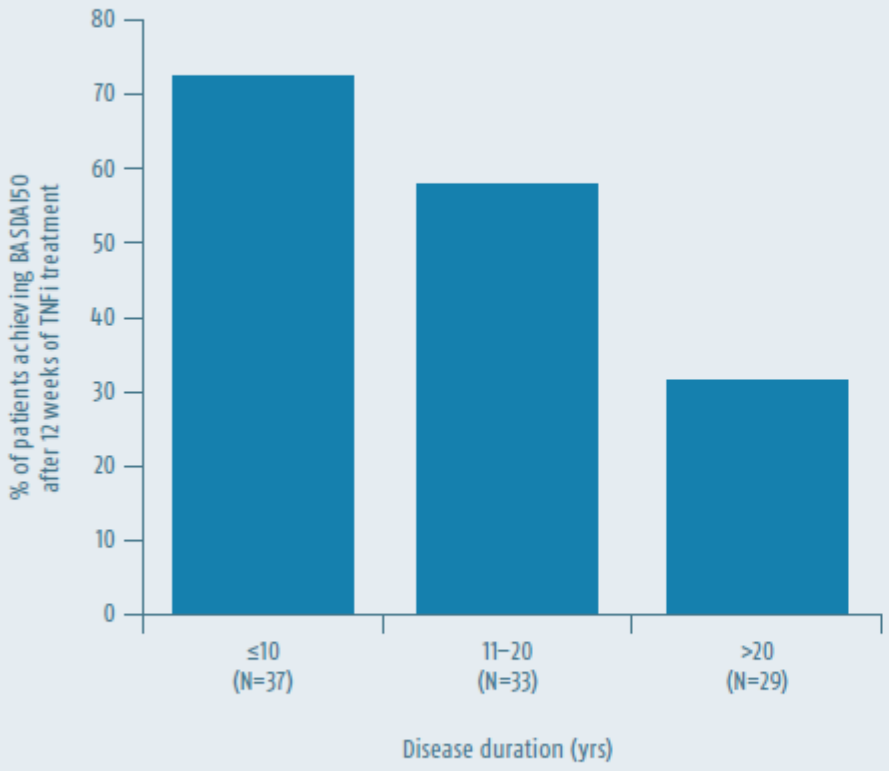

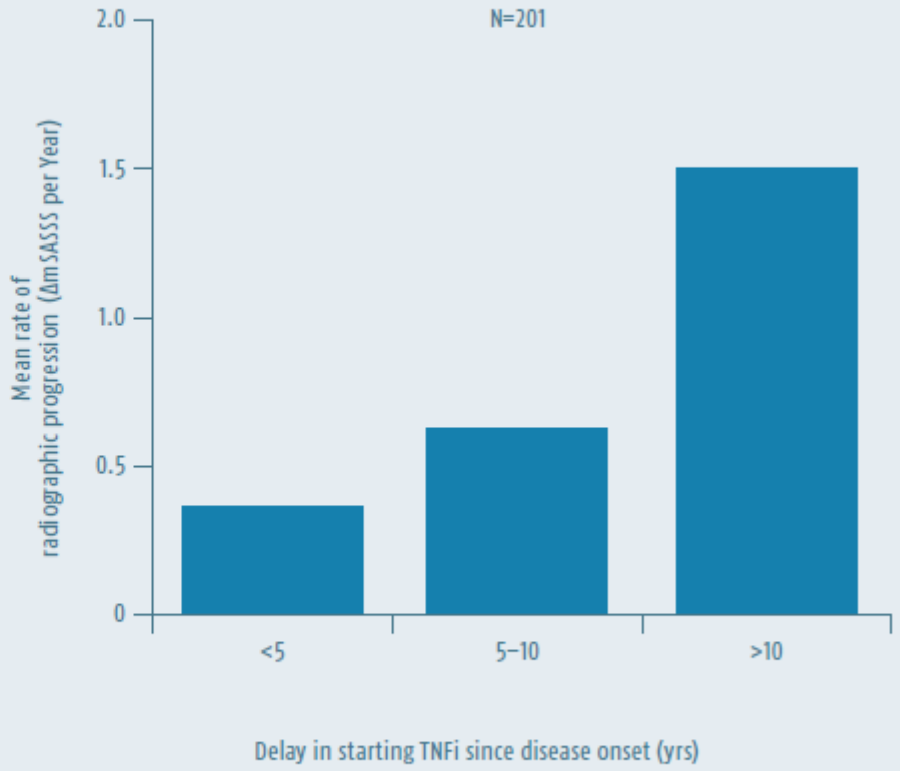

BASDAI50, 50% improvemenr of the initial Bath Ankylosing Spondylitis Disease Activity Index | TNF: tumor necrosis factor inhibitor mSASS, modified Stoke Ankylosing Spondylitis Spine Score 1 Sieper J an Rudwaleit M, Ann Rheum Dis. 2005;64:iv61–iv64 2 Rudwaleit M, et al Ann Rheum Dis. 2004;63:665–70 3 Haroon N, et al. Arthritis Rheum. 2013;65:2645–54

ASAS/EULAR Empfehlungen für Therapie SpA

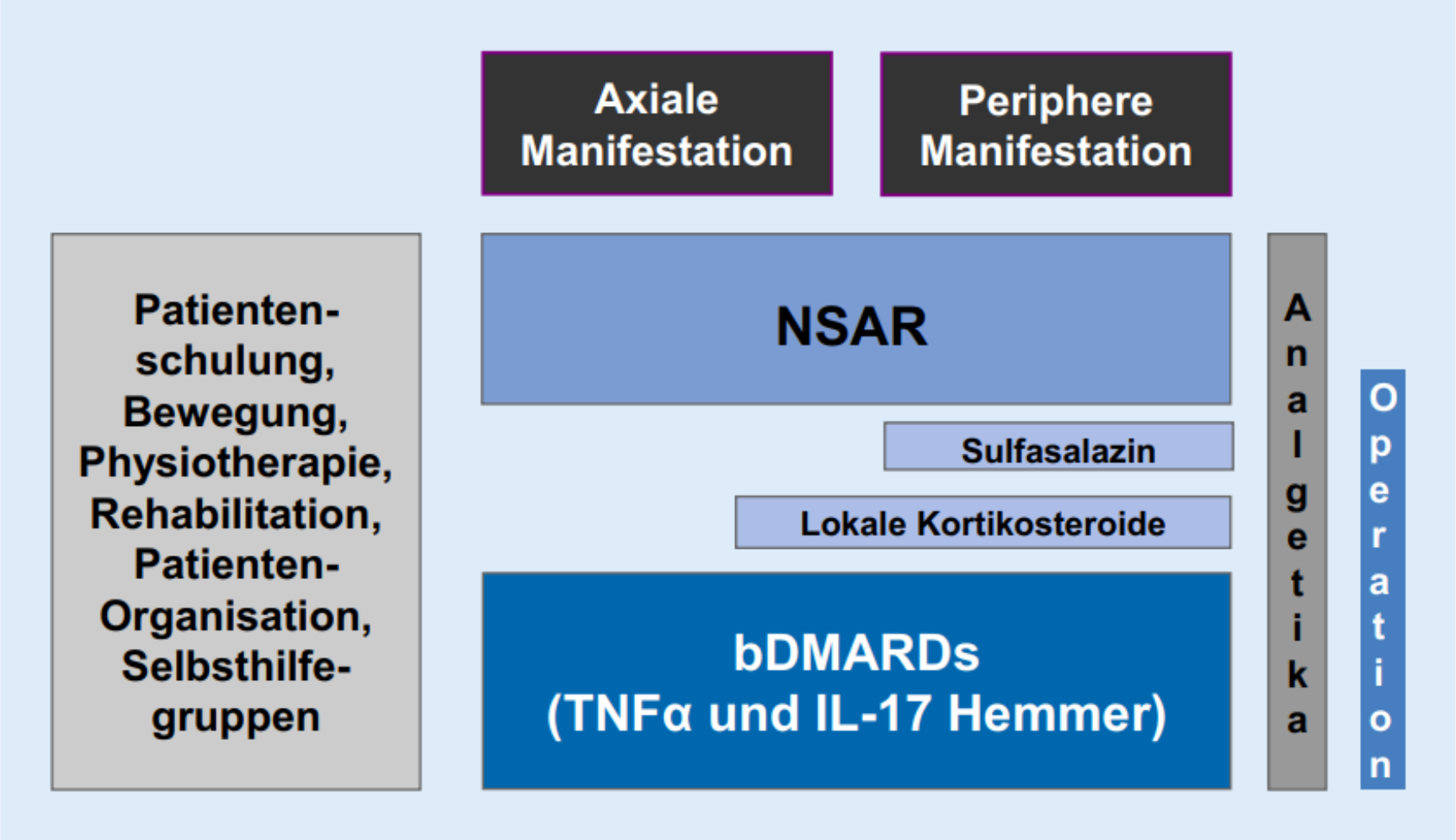

Fallbeispiel aus der Medix Praxis

Junger Patient (29 Jährig): Berichtet nebenbei von häufigen (ca 2 x / Woche) Rückenschmerzen, oft mit morgendlicher Steifigkeit (ca 40 min.) in den Händen und Rücken. Er könne gut damit leben, arbeitet voll (Bürojob) und macht regelmässig Sport (Klettern und Krafttraining). Er nehme ca 4 Tabletten Voltaren pro Monat (wenn es besonders stark ist).

- Sollte dieser Patient weiter abgeklärt werden? Wenn er doch aktuell mit wenig NSAR sehr gut zurecht kommt?

Medix Guidelines

- **Verdacht auf entzündliche Gelenkerkrankung (Spondylarthritis, M. Bechterew)**

  Symptome

  - Bei Patienten < 40 Jahre. Typische Symptome: Morgensteifigkeit (≥ 30 min), frühmorgendliches/nächtliches Erwachen wegen Kreuzschmerzen, alternierender Gesässschmerz, schleichender Beginn der Schmerzen. Schober-Test, laterale Flexion der LWS, Mennel-Test können pos. sein.

    Abklärung

    - Röntgen der Iliosakralgelenke (z. B. Röntgen LWS und ISG), MRI (bei starkem klinischem Verdacht und unklaren Röntgenbildern)
    - Basislabor: BSR, CRP, Blutbild, Kreatinin, Transaminasen, Harnsäure, TSH, Ferritin, CK. Speziallabor siehe GL Entzündlich-rheumatische Gelenkerkrankungen.

Osteochondrosen – aktiviert oder postentzündlich?

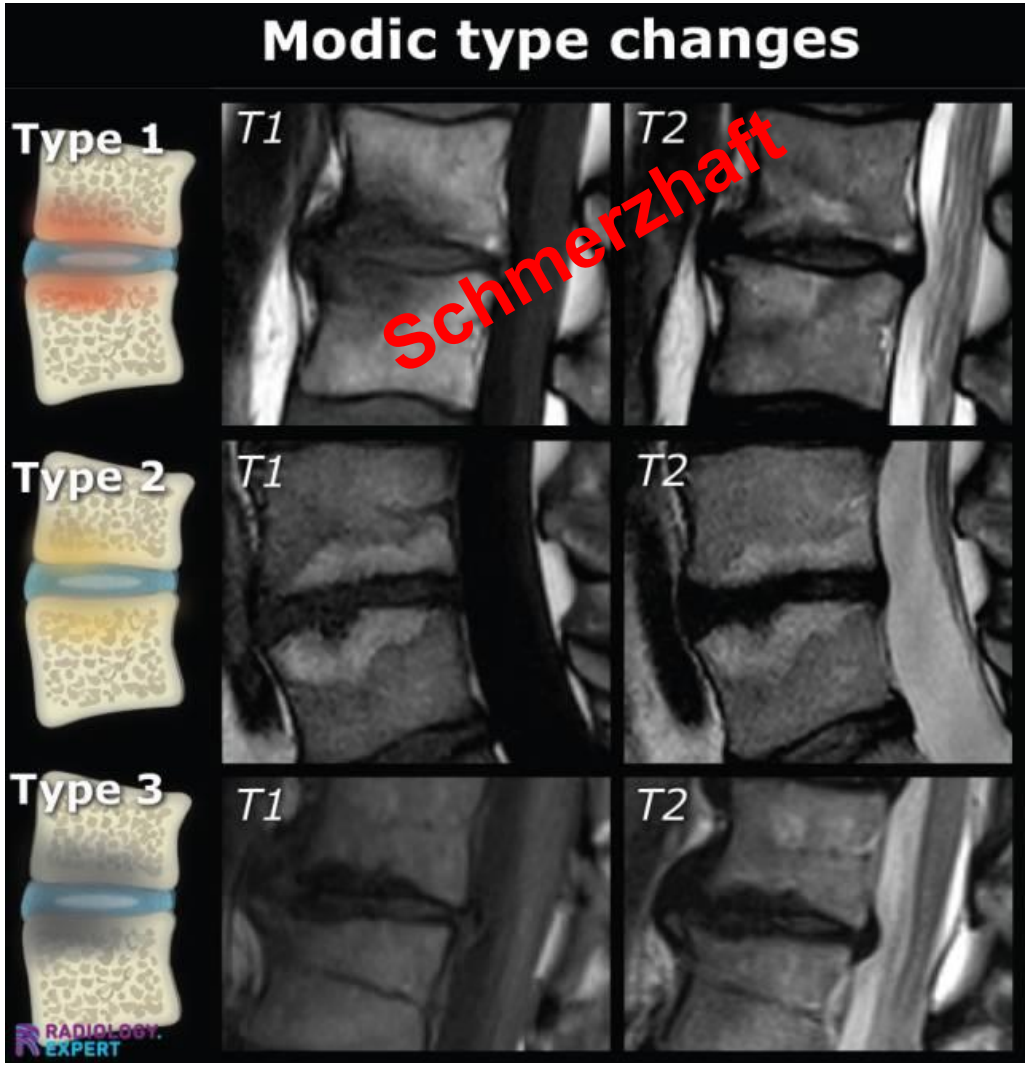

Bild aus www.neurochirurgie-rheinmain.de/schwerpunkte/wirbels%C3%A4ulenerkrankungen

Vielen Dank.

Kontakt
Django.Russo@stadtspital.ch