GastroenterologieBethanien
Gemeinschaftspraxis Magen Darm Leber Galle

Erkrankungen der Gallenwege

IHAMZ-ZMED Fortbildung 31.10.2024

Beat Helbling

Gastroenterologie Bethanien, Zürich

Gemeinschaftspraxis für MagenDarmLeberGalle

GastroenterologieBethanien
Gemeinschaftspraxis Magen Darm Leber Galle

Gallengänge + Leberzellen = Leber!

Labor + Bildgebung = Organ Beurteilung

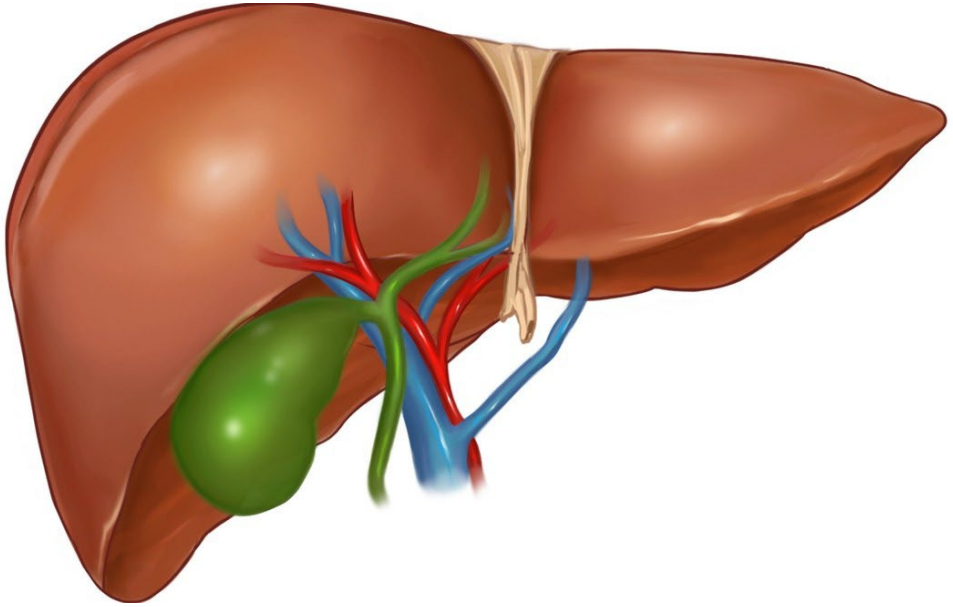

erkennen: Cholostase und/oder Hepatitis

Was erzählt der Patient der Hausärztin?
Wann denkt die Hausärztin an die Gallenwege?

- Müdigkeit, Myalgien, Gelenkbeschwerden
  - Selten Pruritus, Ikterus
- Entzündliche Darmerkrankungen
- Erhöhte Leberwerte auch als Zufallsbefund

- DD: Fett, Medikamente, Stein, Tumor, Virus

Nur Labor: Cholostase Differentialdiagnose: autoimmun

Alk Phos	yGT	AST	ALT	Bilirubin	Ig G	Ig M
2-10 x	2-10x	0-1x	1-2x	0-5x	Erhöht ?	Erhöht ?

AMA	ANA	ANCA
PBC	AIH PBC? Overlap?	PSC

- Stein
- Tumor
- Medikamente (DILI)

GastroenterologieBethanien
Gemeinschaftspraxis Magen Darm Leber Galle

Cholostase und Gallenwegspathologie in Bildgebung

DD: Abfluss Hindernis /biliäre Lebererkrankung

- Sonographie: weite/ unklare Gallenwege, dann
  - Endosonographie: Va Stein, Tumorpunktion
  - MRI/MRCP: Va Stein, Tumor, PSC, Pankreasläsion
  - Cave CT normal schliesst weder Gallensteine noch PSC aus!

GastroenterologieBethanien
Gemeinschaftspraxis Magen Darm Leber Galle

56-jähriger HIV-Patient.

Sobutex/Methadon Substitution. Keine Drogen mehr.
Juni 23 passager leicht erhöhte Leberwerte. Seither undulierend erhöht.
Keine Beschwerden. CT normal. Sono leichte GW-Erweiterung
Frage: Gallenwegserweiterung Methadon bedingt oder biliäre Erkrankung?

Labor
2.2.24

Bilirubin, gesamt		4.2	mcmol/l	< 21.0
ASAT (GOT)		26	U/l	< 50
ALAT (GPT)		44	U/l	< 50
Alkalische Phosphatase		113	U/l	40 - 130
GGT (Gamma-glut.-transf.)	*	188	U/l	11 - 50

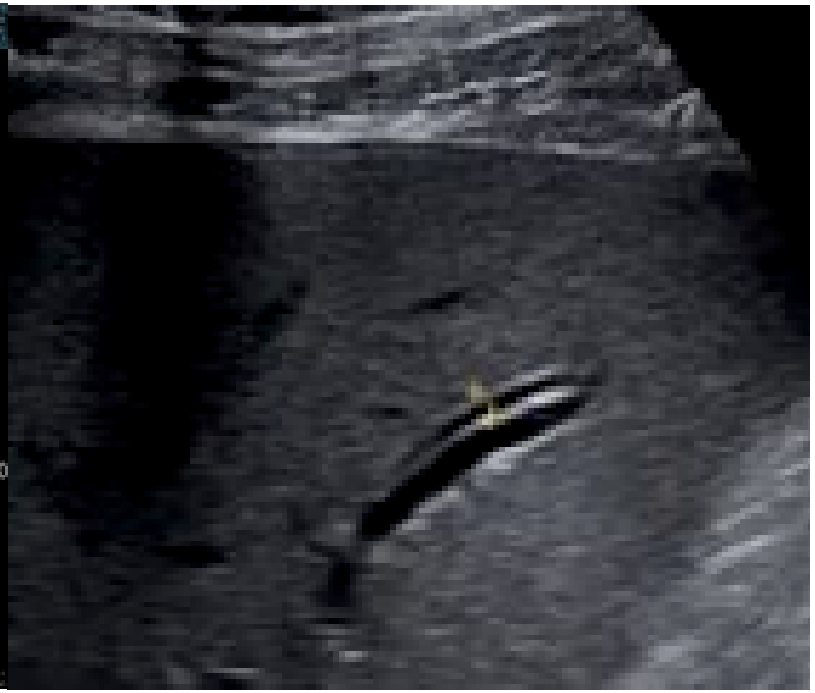

Sonographie:

- Gallengang mit 8mm
- Intrahepatisch betont

EUS

Gastroenterologie Bethanien
Gemeinschaftspraxis Magen Darm Leber Galle

Asymptomatischer Gallengangsstein, entfernt

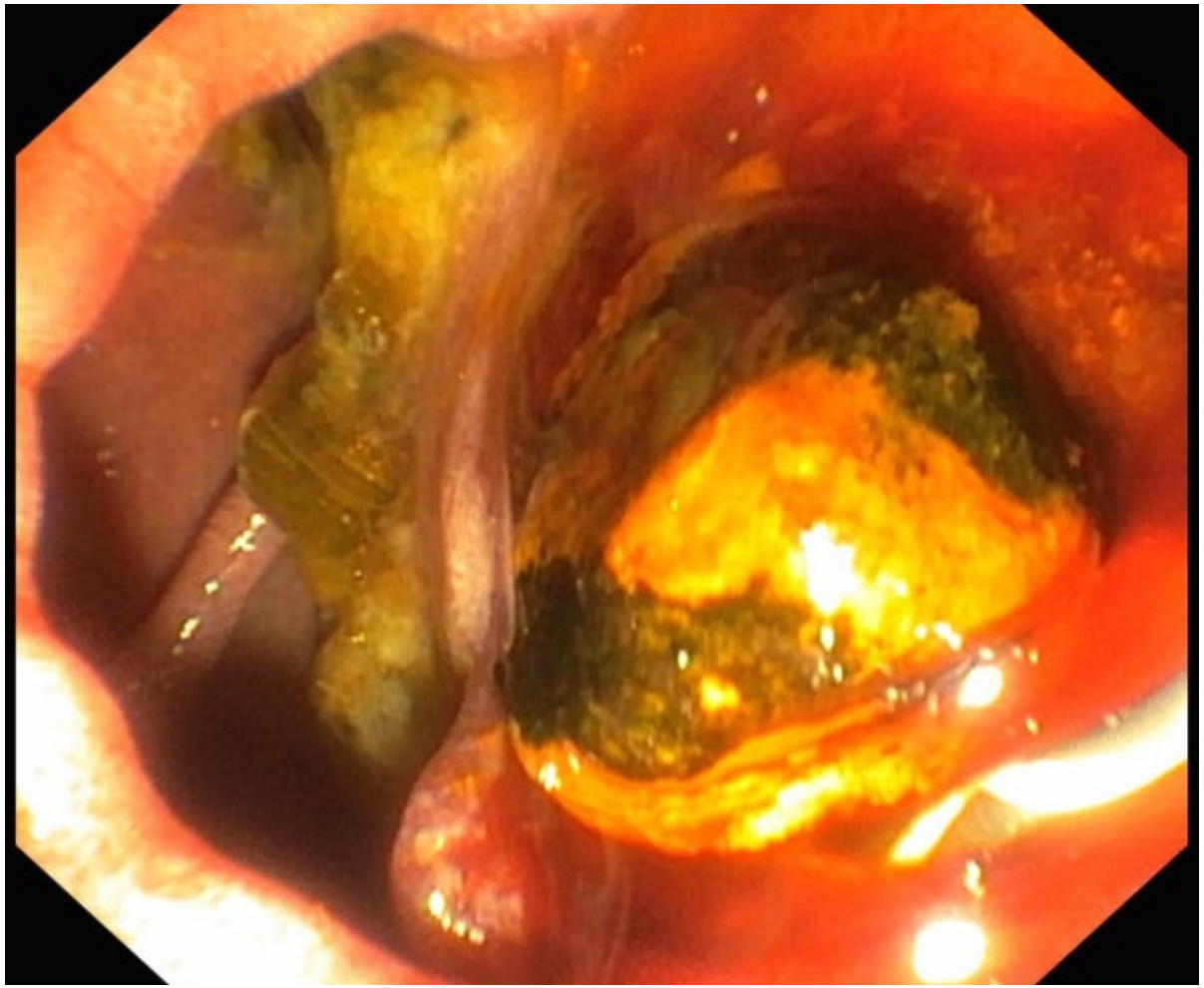

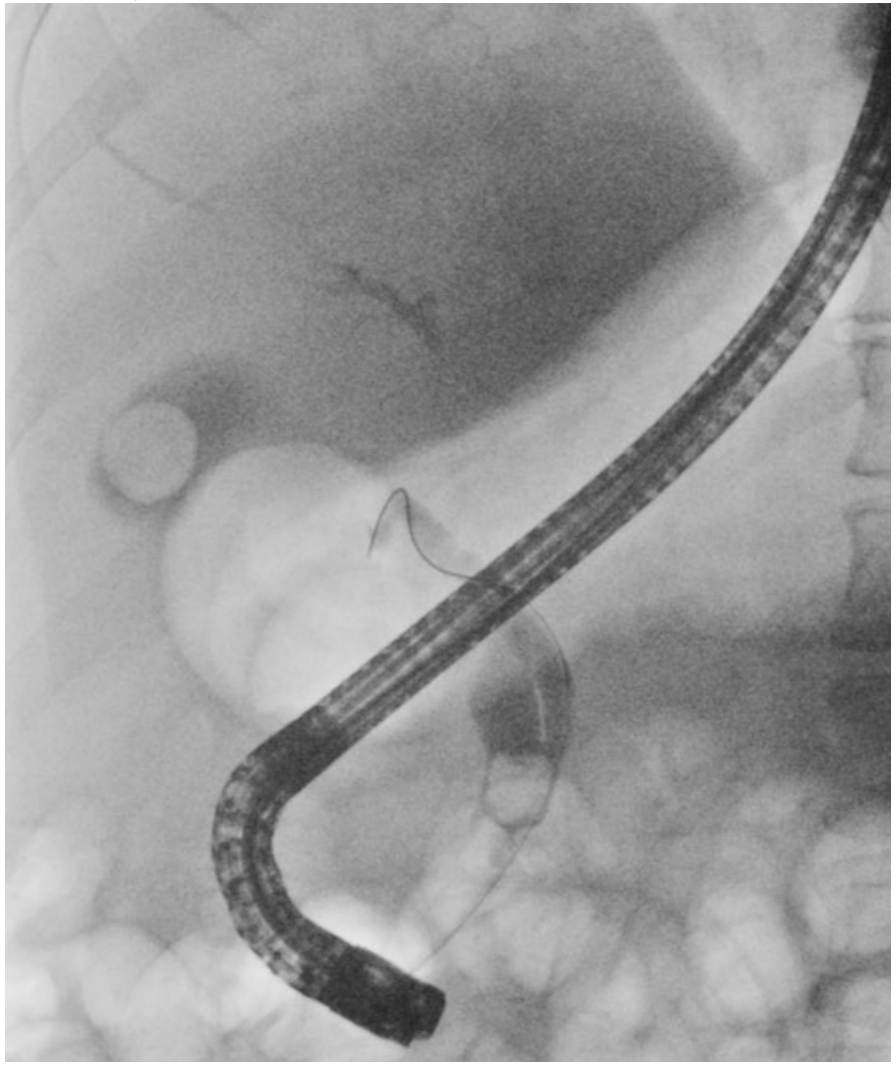

Gallengangsteine

- Transaminasen
- Beschwerden fakultativ
- Weite Gallenwege fakultativ
- Pankreatitis
- Sichtbar in EUS und MRCP
- Therapie:
  Zuerst Steinentfernung durch ERCP
  Danach Gallenblasenentfernung



Gallenblasensteine

- Keine Beschwerden oder Koliken

- Entzündung mit Dauerschmerz
- Sichtbar in Abdomen Sonographie
- Keine Leberwert- und keine Cholostase Werte!

- Therapie laparaskopische Entfernung bei Beschwerden

GastroenterologieBethanien
Gemeinschaftspraxis Magen Darm Leber Galle

Biliäre Lebererkrankungen und Differentialdiagnosen

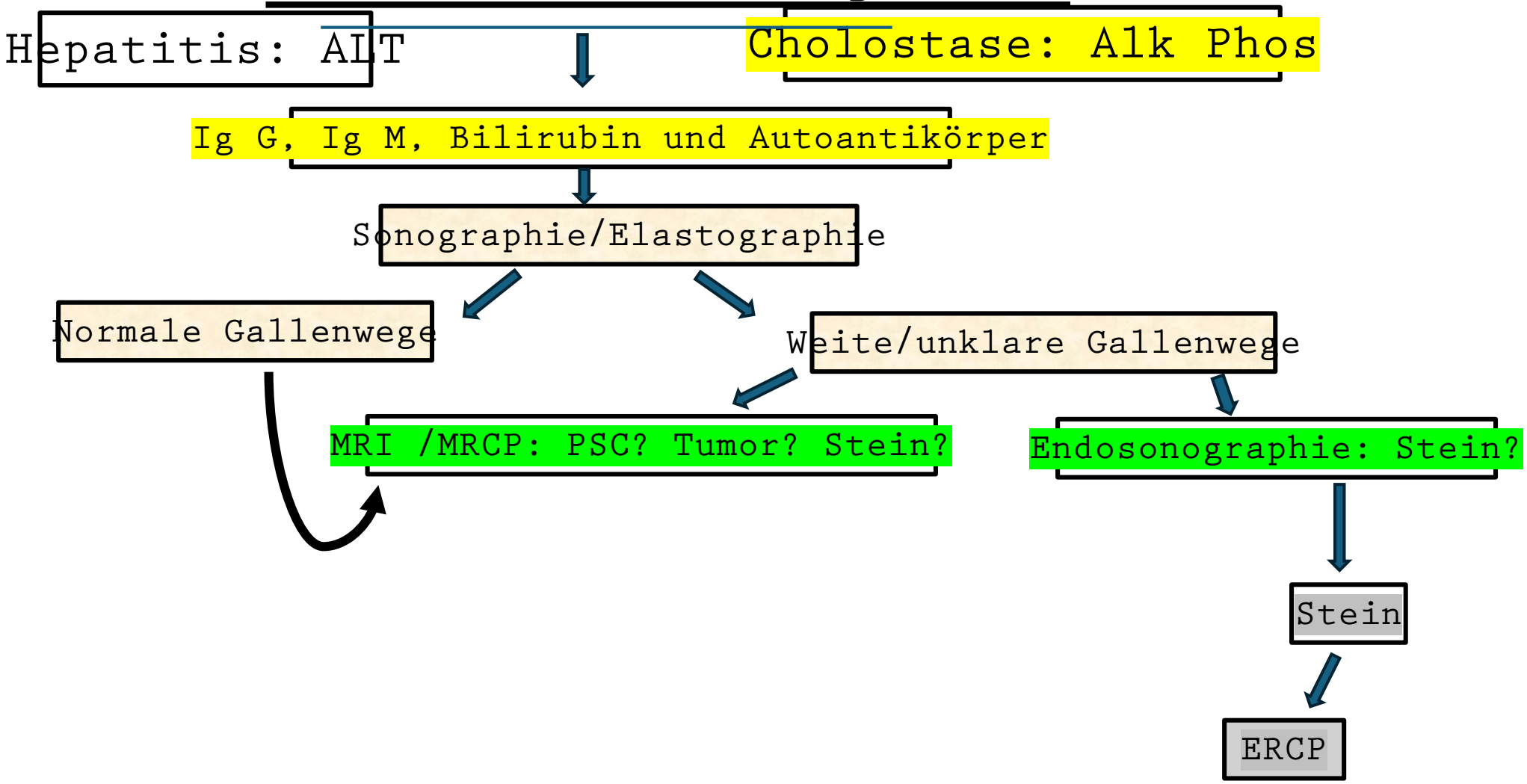

GastroenterologieBethanien
Gemeinschaftspraxis Magen Darm Leber Galle

Primär sklerosierende Cholangitis: P**S**C

Frau B. 64-jährig 31859

- März 22 ikterisch. Kein Pruritus.
- MRI/MRCP: kein Tumor, Va sklerosierende Cholangitis mit Stenosen.
- Therapie 600mg Ursodeoxycholsäure /die.
- Koloskopie: inaktive Colitis Ulcerosa, bisher unbekannt

- November 22 unverändert Cholostaseparameter, asymptomatisch.

GastroenterologieBethanien
Gemeinschaftspraxis Magen Darm Leber Galle

Sonographie Nov 22

- Zeichen der Zirrhose
- Splenomegalie (portale Hypertonie)
- **Share Wave Elastographie:**

  24kPa +/- 11% (Norm < 7kPa)

MRCP: Nov 22

CA 19-9
wiederholt
normal

GastroenterologieBethanien
Gemeinschaftspraxis Magen Darm Leber Galle

Langsame Besserung der Cholostase unter Ursodeoxycholsäure (rot) zusätzlicher Versuch mit Bezafibrat (Cedur) Ergänzung

GastroenterologieBethanien
Gemeinschaftspraxis Magen Darm Leber Galle

64-Jährige Patientin
PSC-Verlauf zur Zirrhose Dekompensation

- Im Verlauf progrediente Zirrhose
- 2023 Influenza Pneumonie
  - Dekompensation mit Ascites
  - Therapierefraktärer Ascites
  - TIPPS Einlage
- 2024 Transplantationsabklärung

33-jährige Patientin 29372

- 2010 Colitis Ulcerosa
- 2021 CU in Remission unter 5-ASA Therapie aber erhöhte alk. Phos und y GT: PSC-Diagnose
- MRCP 2021/22/23 zunehmende Wandirregularitäten in intrahepatische Gallenwege beidseits und im Hepatikus Communis
- Cholangiokarzinom Suche 2023:
  - Cholangioskopie Entzündung, kein Karzinomnachweis
  - Später doch Nachweis eines Cholangiokarzinoms mit Lymphknoten Metastasen
  - 2024 unter palliativer Chemotherapie

PSC-Verlauf über 3 Jahre zum Cholangiokarzinom

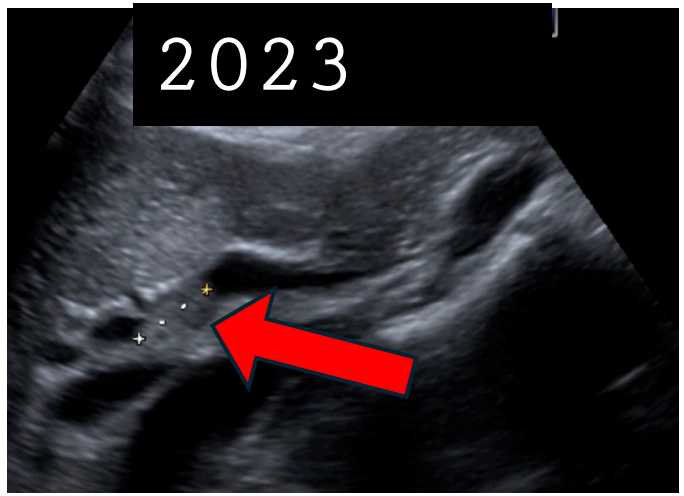

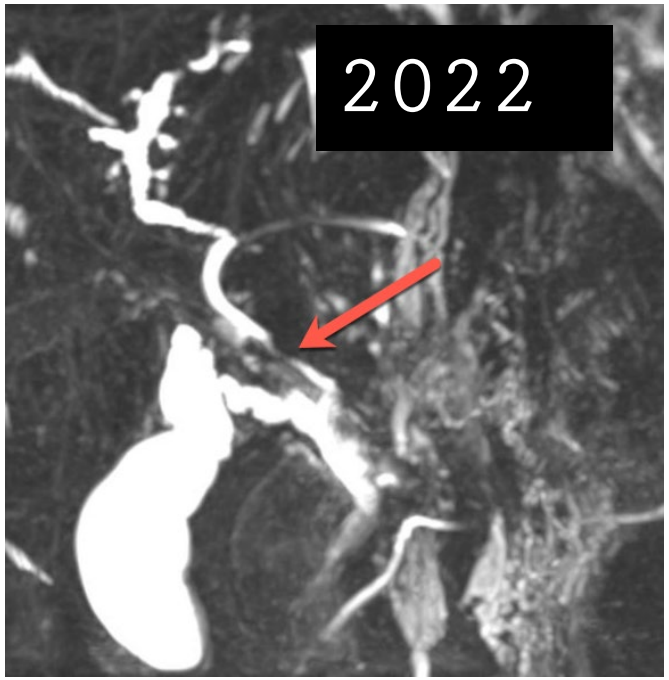

GastroenterologieBethanien
Gemeinschaftspraxis Magen Darm Leber Galle

Primär sclerosierende Cholangitis: PSC

- <u>MRCP-Diagnose:</u> bei Cholostase
- IBD-Patienten, insbesondere Colitis Ulcerosa
  - Alk Phos Erhöhung bei IBD : MRCP!
- Risiko für
  - Bakterielle Cholangitis
  - Zirrhose Entwicklung
  - Dominante Stenosen mit biliärer Obstruktion
  - Cholangiokarzinom typisch kurz nach PSC-Diagnose
  - Kolonkarzinom bei PSC-Patienten mit Colitis
- 6-12 monatliche Kontrolle wegen Cholangiokarzinom
  - mit MRCP und Ca 19-9

GastroenterologieBethanien
Gemeinschaftspraxis Magen Darm Leber Galle

Autoimmune Lebererkrankungen

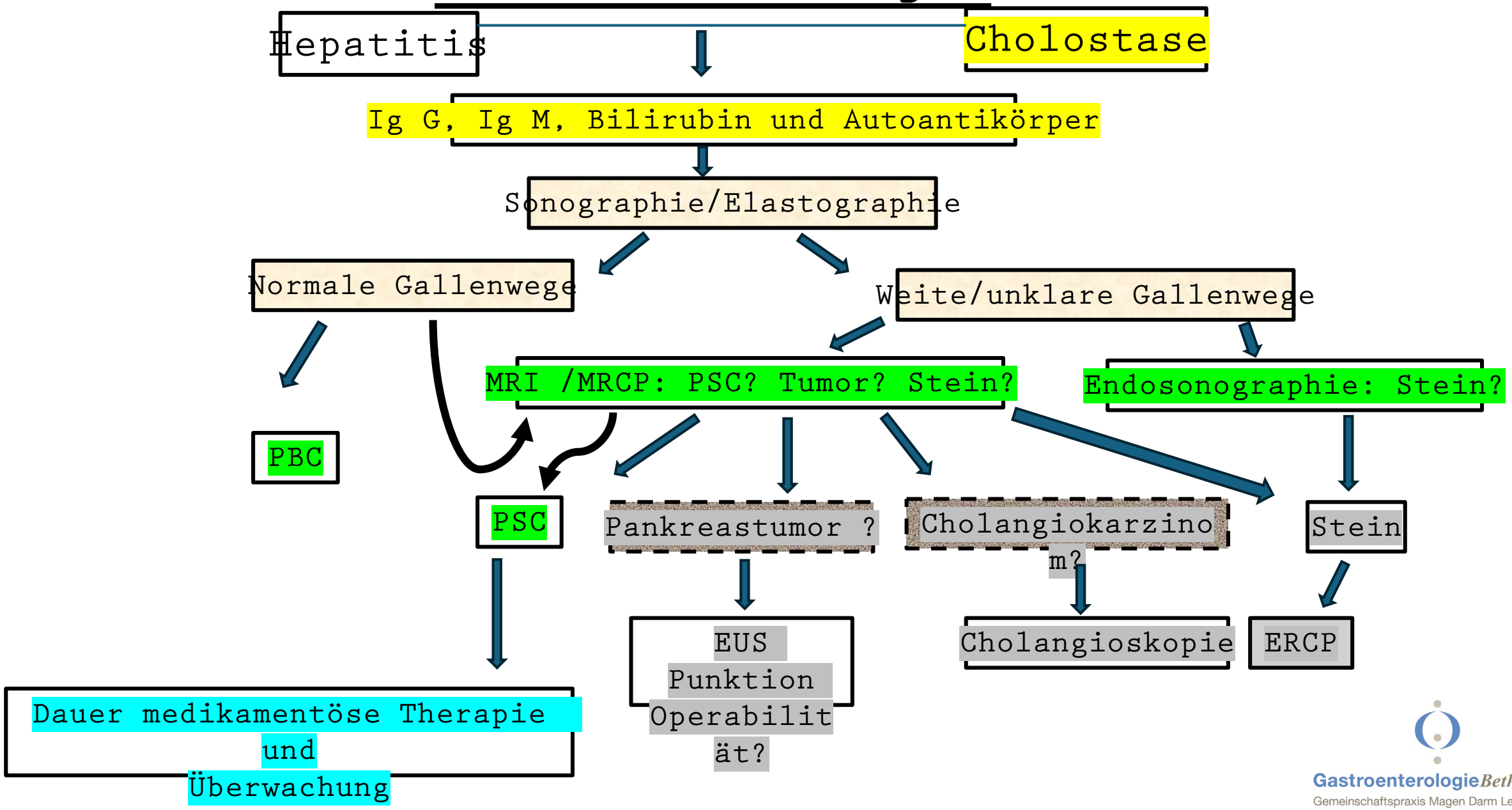

GastroenterologieBethanien
Gemeinschaftspraxis Magen Darm Leber Galle

Primär biliäre Cholangitis: P**B**C

44 J Frau 11482

- 2015 Gelenkbeschwerden an Händen und Füssen, Konzentrationsstörungen als Journalistin, Müdigkeit
- Zuerst Rheumatologe dann bei uns Labor:
  - ANA 1/ 10240
  - alk Phosphatas von 526 U/L; yGT 250; ALT 58; AST 41
  - **Antikörper M2**+gp210+sp100 EIA IgG+A: **205 Units** (Norm < 20)
  - **IgM 4,2 (Norm 1,5g/l)**
- Sonographie: normale Gallenwege, kleine Leberhilus Lymphknoten

Leberbiopsie:
Graunulomatöse Entzündung mit Entzündungszellen in den Gallenwegen

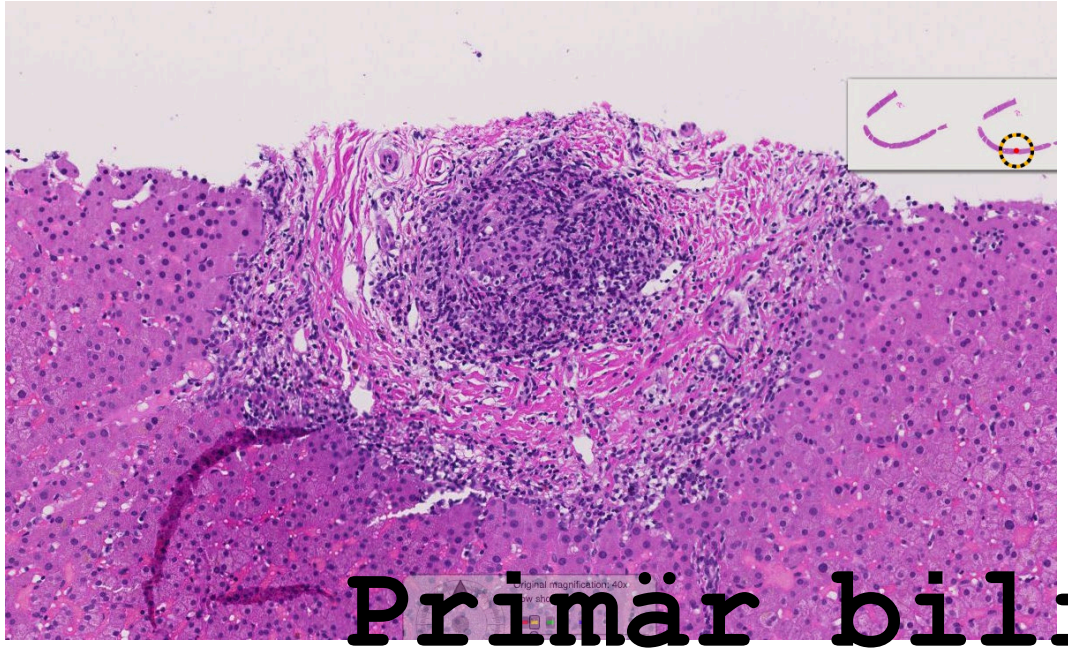

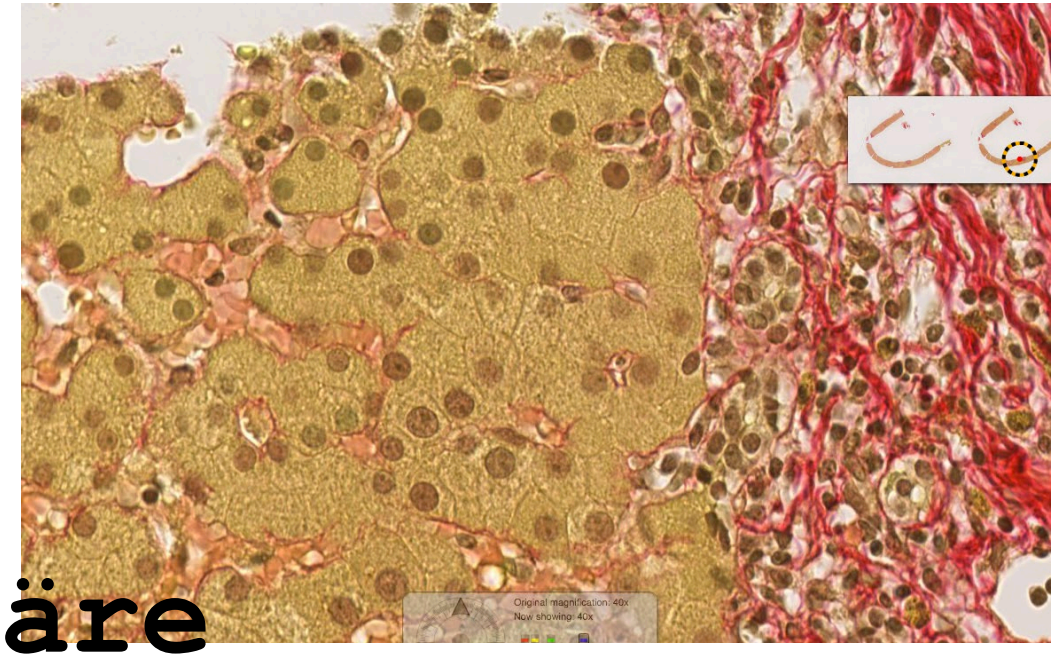

Primär biliäre Cholangitis ohne autoimmune Cholangitis: PBC

GastroenterologieBethanien
Gemeinschaftspraxis Magen Darm Leber Galle

9 Jahre Verlauf:
Frau 44 bis 53-jährig mit PBC ohne Fibrose unter Ursodeoxycholsäuren Therapie 12-15mg/kg Körpergewicht 11482

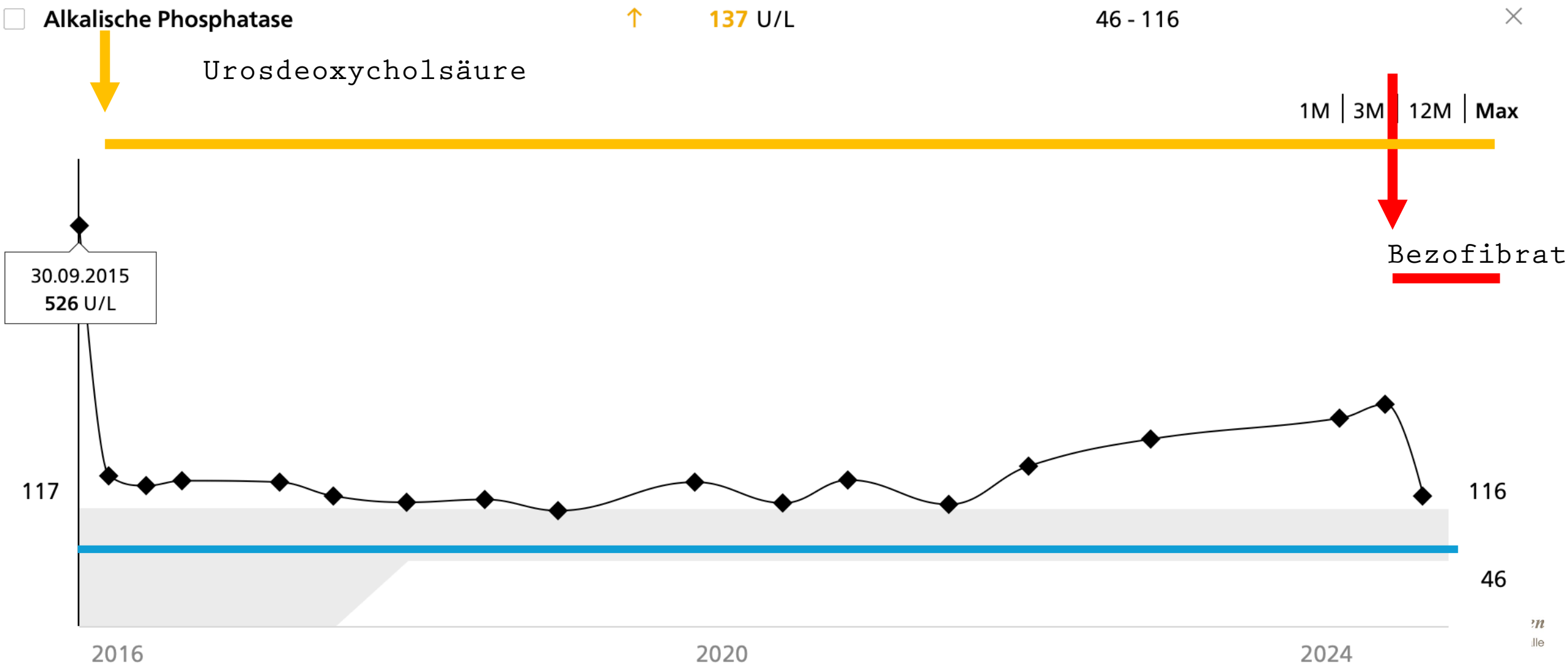

60 J Patientin

- 2021 Hand / Fuss Beschwerden, Müdigkeit, trockener Mund und Augen, kein Pruritus
- Normale Leberwerte aber
  AMA Anti M2 1/160 ; ANA 1/10240
- Normale Sonographie, normale Elastographie
- Diagnose: PBC im Labor ohne Cholostase. Zuwarten mit Therapie
- 2022 Cholostase: Alk Phos 189 U/L und yGT 215 U/L
- Start mit 2x 500 mg Ursodeoxycholsäure: nach 2 Wochen Urticaria
  - Nach einem Monat Pause erneuter Urosdeoxycholsäuren Therapie Therapie
  - Urticaria Rezidiv nach der 3. Tablette. Sofort wieder Stopp.
- Zweitlinien Therapie bei Therapieversagen oder Unverträglichkeit:
  - Obeticholsäure 5mg

GastroenterologieBethanien
Gemeinschaftspraxis Magen Darm Leber Galle

Erstlinien Therapie:
Ursodeoxycholsäure
Zweitlinien Therapie:
Obeticholsäure

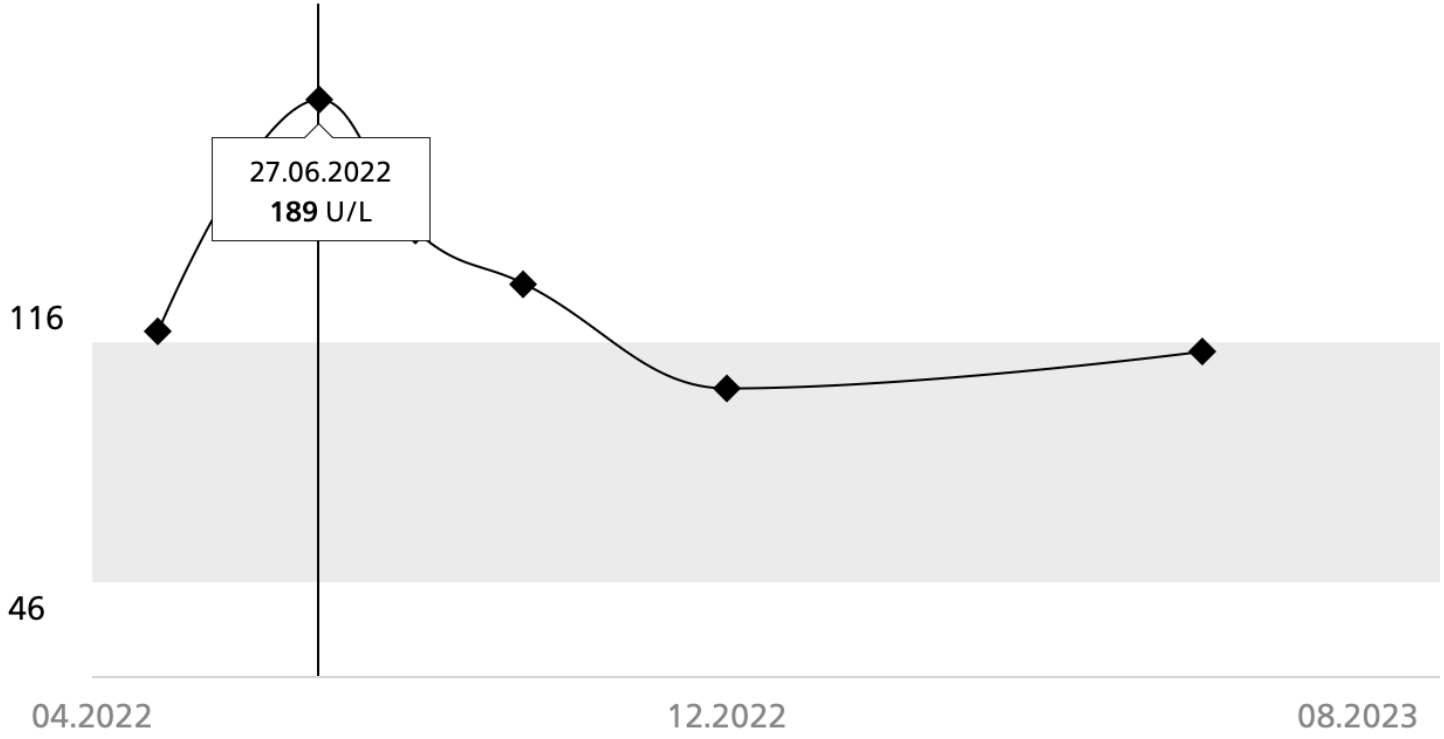

GastroenterologieBethanien
Gemeinschaftspraxis Magen Darm Leber Galle

Primär biliäre Cholangitis: P**B**C

- Allgemeinsymptome unspezifisch
- Alkalische Phosphatase und yGT erhöht
- AMA erhöht
- Anti nukleäre Antikörper stark erhöht oder normal DD Overlap
- Ig M erhöht, Ig G normal
- Sonographie unspezifisch: normal/Hepatomegalie, Zirrhose
- Späte Stadien: Bilirubin erhöht, Pruritus
- Meist langsamer Verlauf über Jahre

GastroenterologieBethanien
Gemeinschaftspraxis Magen Darm Leber Galle

PBC Therapie Optionen

- Ursodeoxycholsäure (ca 80 CHF pro Monat); Zulassung seit 1997
- Bezafibrat (Cedur; 18 CHF/Monat) seit 2018; Therapie Ergänzung

- Obeticholsäure (3170 CHF / Monat) seit 2016

- Zukunft: Peroxisome Proliferator-Activated Receptor (PPAR) Agonists:
  - Elafibranor und Seladelpar seit 2024
    - hemmen Gallensäure Produktion und Toxizität, Leberfibrose Hemmer

GastroenterologieBethanien
Gemeinschaftspraxis Magen Darm Leber Galle

Bezafibrat (Cedur) Wirkung bei PBC auf Cholostase

Ca 18 CHF pro Monat

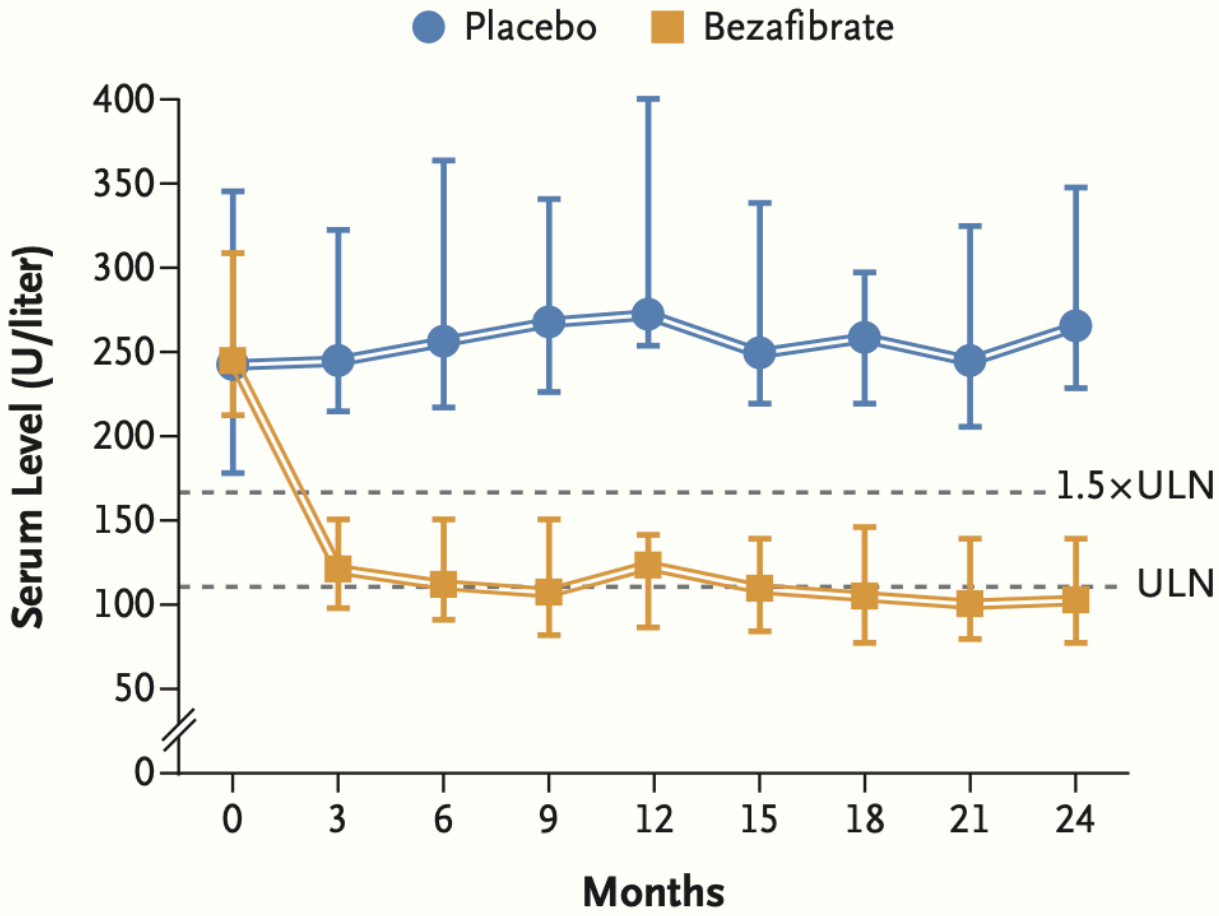

No. at Risk

Placebo	49	46	45	44	43	42	43	41	42
Bezafibrate	50	50	49	48	50	48	49	46	46

N Engl J Med 2018;378:2171-81.
DOI: 10.1056/NEJMoa1714519

GastroenterologieBethanien
Gemeinschaftspraxis Magen Darm Leber Galle

Obeticholsäure Wirkung bei PBC auf Cholostase

Zwischenzeitlich umstritten, da Langzeit Nutzen nicht

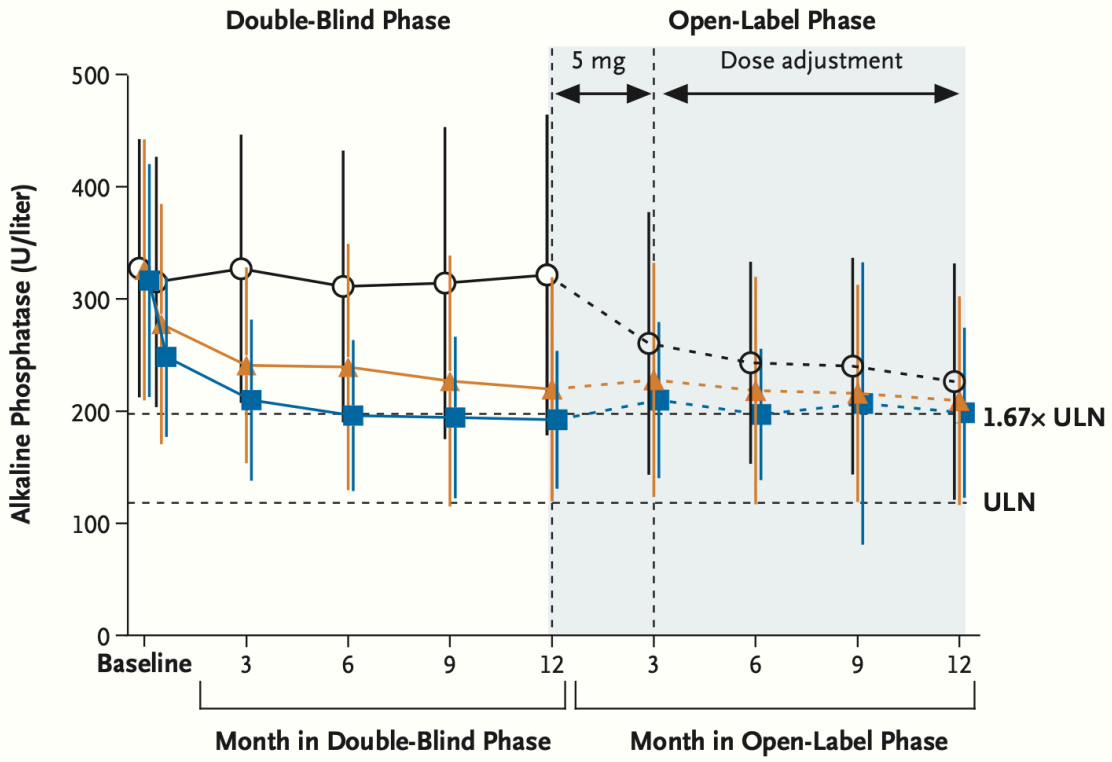

No. of Patients									
Placebo	73	69	71	69	70	64	60	59	59
Obeticholic acid, 5–10 mg	70	69	69	66	64	63	62	62	60
Obeticholic acid, 10 mg	73	66	64	64	62	64	59	61	59

Obeticholic acid in PBC
N Engl J Med 2016;375:631-43.
DOI: 10.1056/NEJMoa1509840

Seladelpar: (PPAR) Agonists Wirkung auf PBC noch nicht zugelassen

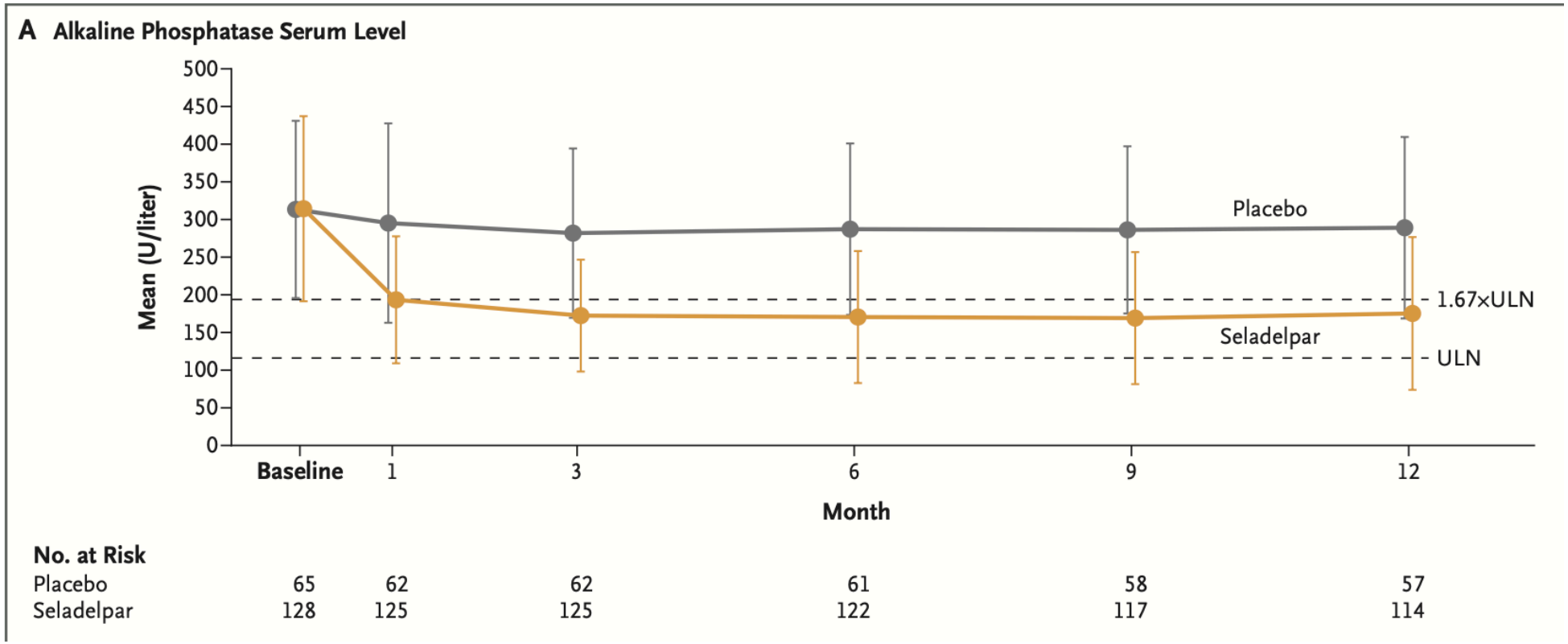

Editorial Feb, 2024, NEJM.org.
Hirschfield et al Phase 3 Trial Seladelpar
DOI:10.1056/NEJMoa2312100

GastroenterologieBethanien
Gemeinschaftspraxis Magen Darm Leber Galle

Autoimmune Lebererkrankungen

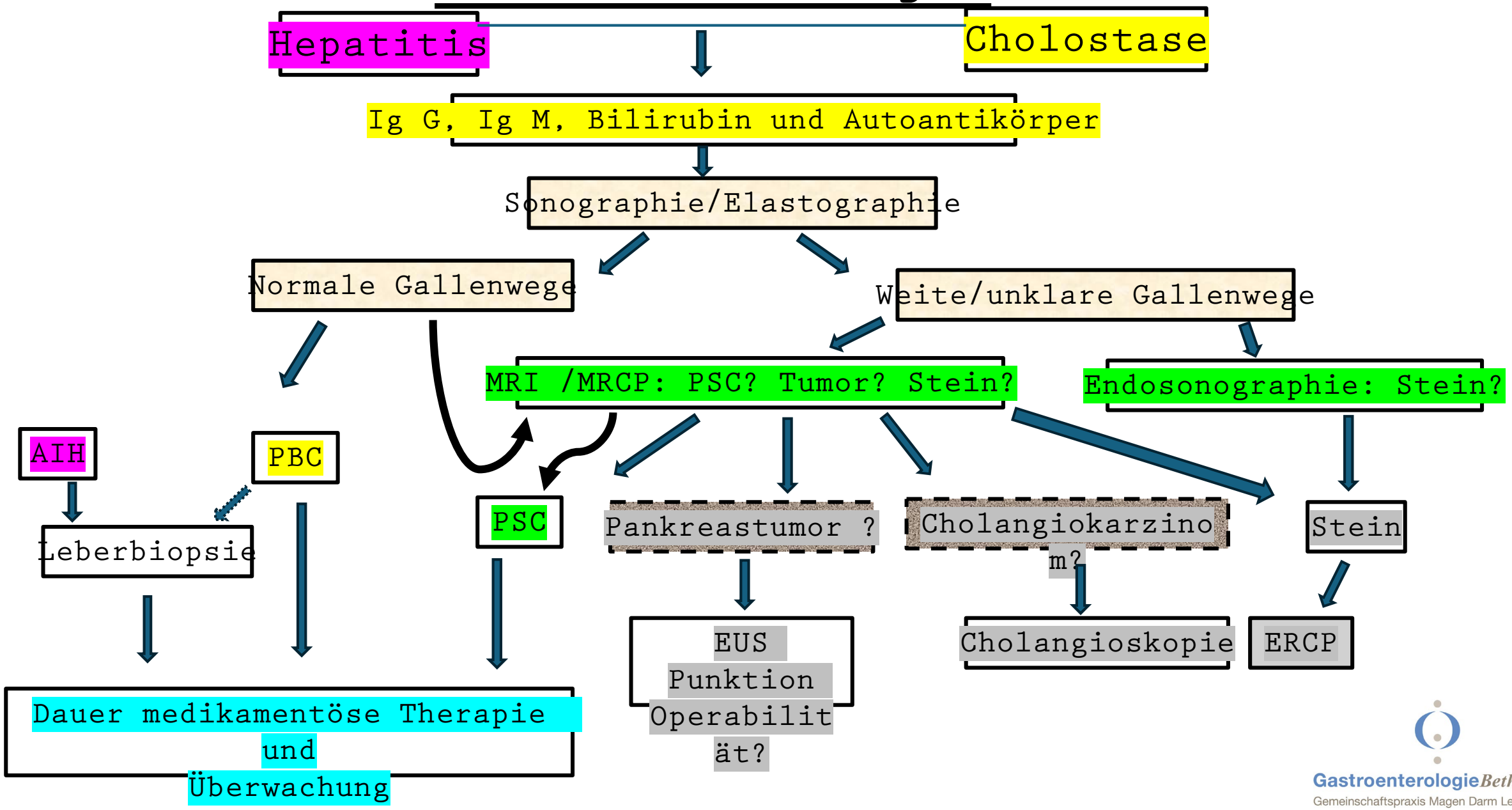

GastroenterologieBethanien
Gemeinschaftspraxis Magen Darm Leber Galle

Differentialdiagnose Autoimmun Hepatitis

Labor: differentialdiagnose autoimmune Cholostase

Alk Phos	yGT	AST	ALT	Bilirubin	Ig G	Ig M
2-10 x	2-10x	0-1x	1-2x	0-5x	Erhöht?	Erhöht?

AMA	ANA	ANCA
PBC	AIH PBC? Overlap?	PSC

- Stein
- Tumor
- Medikamente (DILI)

GastroenterologieBethanien
Gemeinschaftspraxis Magen Darm Leber Galle

Differentialdiagnose autoimmune Hepatitis

Alk Phos	yGT	AST	ALT	Bilirubin	Ig G
1-3 x 61	2-10x 51	2-10x 132	2-10x 51	0-5x 10	1-3x 16,5 g

ANA Anti LKM
AIH Typ 1 oder 2 ANA: 1/640

- Stein
- Virus A,B,C,D,E, andere
- Medikamente (DILI)
- Toxine
- Fett

GastroenterologieBethanien
Gemeinschaftspraxis Magen Darm Leber Galle

34-jährige Patientin 28379

- 2021 Blähungen und unregelmässigem Stuhlgang. Labor Untersuchungen:
  - Erhöhte Transaminasen, Ig G und Ausschluss anderer Ursachen
  - ANA 1/640; IgG 16,5 (Norm < 14 g/l)

  - Leberbiopsie:
    Portale plasmazellreiche chronische Hepatitis mit Grenzzonenaktivita¨t und Hepatozytenunterga¨ngen.
    Portale, perizentrale, perizellula¨re Fibrose ohne Septenbildung.

GastroenterologieBethanien
Gemeinschaftspraxis Magen Darm Leber Galle

34-jährige Patientin

2021 Therapie mit Prednison und Azathioprin.
Schnelle Normalisierung der Transaminasen
Prednison stopp und Azathioprin Dauertherapie

- 2022/23 erste Schwangerschaft:
  - Azathioprin geht unverändert weiter!
- 4.23 Geburt
- 7.23 Während Stillen unter Azathioprin
  - Wieder Transaminasen: Hepatitis Schub
  - 6 Wochen lang zusätzlich Prednison dann wieder Normalisierung
- Regelmässige Laborkontrollen alle 4 Monate im stabilen Verlauf

GastroenterologieBethanien
Gemeinschaftspraxis Magen Darm Leber Galle

ALT Verlauf 2021-2024

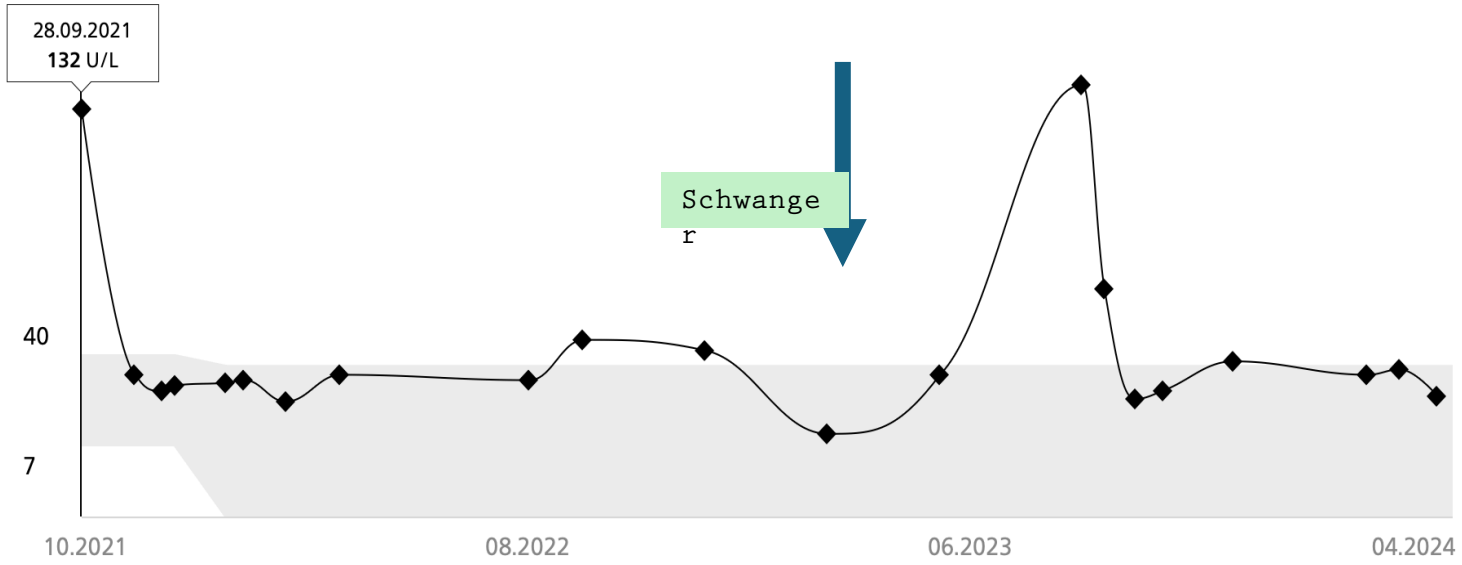

Dauer-Immunsuppression und Überwachung verhindert Zirrhose bei autoimmuner

Ig G Verlauf 2021-2024

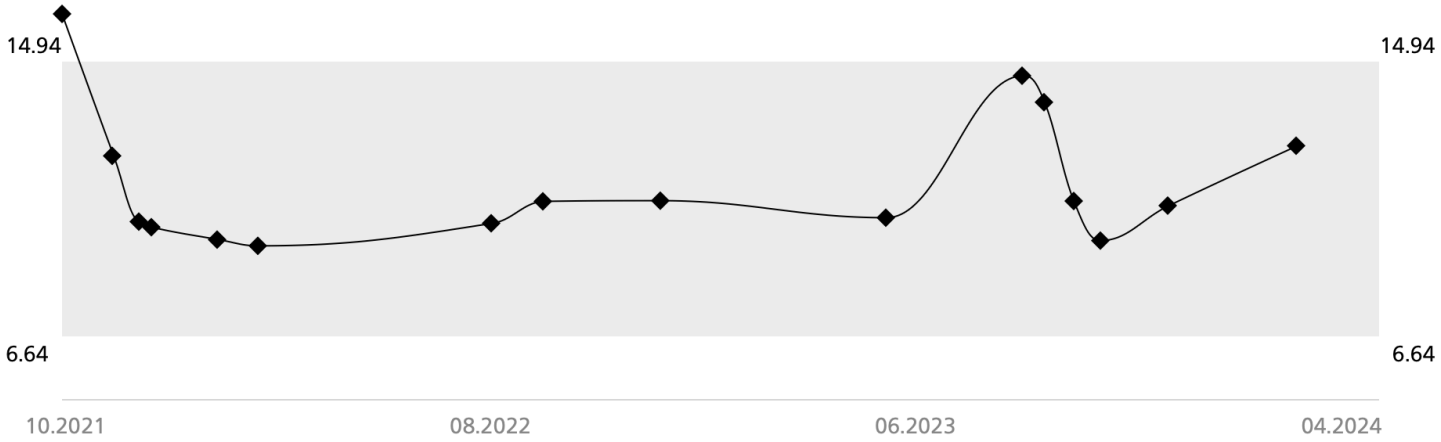

GastroenterologieBethanien
Gemeinschaftspraxis Magen Darm Leber Galle

Autoimmune Hepatitis / Cholangitis

- Sofort und Schub Therapie: Prednison
- Langzeittherapie 2 Monotherapie Optionen:
  - Azathioprin (Imurek)
  - Mycophenolat (Cellcept)

Biliäre Lebererkrankungen

Hepatitis

Cholostase

Labor: alk Phos, yGT, AST, ALT

mit Ig G und Ig M

Sonographie: Gallenwege

MRCP: bei unklarer Cholostase, IBD

AI

Le

Da