Todesfeststellung und Leichenschau

Fortbildungsreihe

Institut für Hausarztmedizin USZ

Dr. med. Dominic Gübelin

Forensische Medizin und Bildgebung

Themen

- Abgrenzung Leichenschau – Legalinspektion
- Leichenschau
  - Zweck und Durchführung
  - Todesfeststellung/Todeszeichen
  - Klärung der Identität
  - Todesarten
- Stolpersteine und verdächtige Befunde

Organigramm IRM-UZH

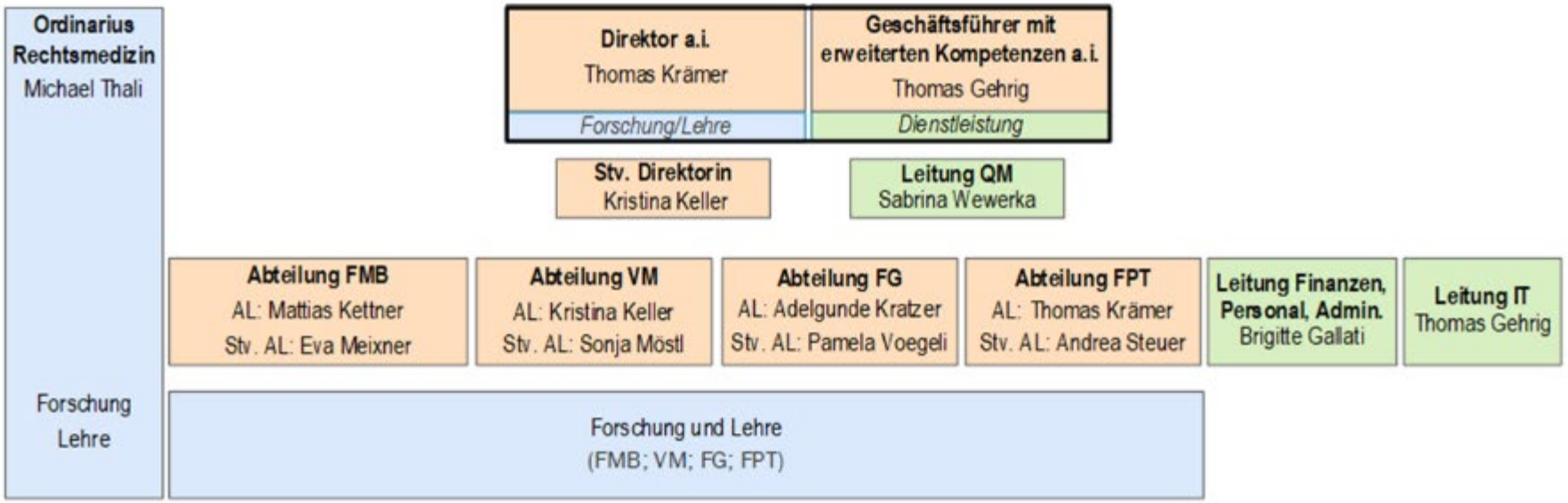

AL: Abteilungsleitung
FG: Forensische Genetik
FMB: Forensische Medizin & Bildgebung
FPT: Forensische Pharmakologie & Toxikologie
QM: Qualitätsmanagement
VM: Verkehrsmedizin

Untersuchung Verstorbener

Leichenschau

- **Muss bei jedem Verstorbenen durchgeführt werden**
- **Kann von jedem Arzt durchgeführt werden**

agT

Legalinspektion

- **Anordnung durch Staatsanwaltschaft**
- **Durchführung durch einen Amtsarzt / Rechtsmediziner**

Definition des aussergewöhnlichen Todesfalls (AgT)

„Alle Todesfälle, die plötzlich und unerwartet eingetreten sind, die gewaltsam verursacht wurden oder die vielleicht gewaltsam verursacht worden sein könnten.“

- plötzlich und unerwartet
- gewaltsam
- möglicherweise gewaltsam
- unklare Umstände (...)
- fraglich korrekte medizinische Diagnostik oder Behandlung



→ Meldepflichtig (Art. 253 StPO)

Deklaration natürlicher - nicht natürlicher oder unklarer Todesfall

Natürlicher Tod → Verstorbene können bestattet werden

(Kenntnis der Grunderkrankung(en) mit erwartbarem Todeseintritt/dazu passender Akutanamnese oder passende Befunde)

Nicht-natürlicher Tod → Tod ist meldepflichtig (Polizei)

(Delikt, Unfall ,Suizid inkl. Spätfolgen von Unfällen, Suizidversuchen, Körperverletzungen)

Unklarer Todesfall → Tod ist meldepflichtig (Polizei)

(nicht natürlicher Tod möglich, keine Kenntnis über eine den Tod erklärende Grunderkrankung, abklärungswürdige Gegebenheiten, Hinweise auf Lageveränderungen; im Rahmen medizin. Behandlung)

Kurzum: Jeder Todesfall, bei dem ein natürlicher Todesfall nicht mit hinreichender Sicherheit bestätigt werden kann, ist ein agT und damit meldepflichtig. (aussergewöhnlich = plötzlich und unerwartet)

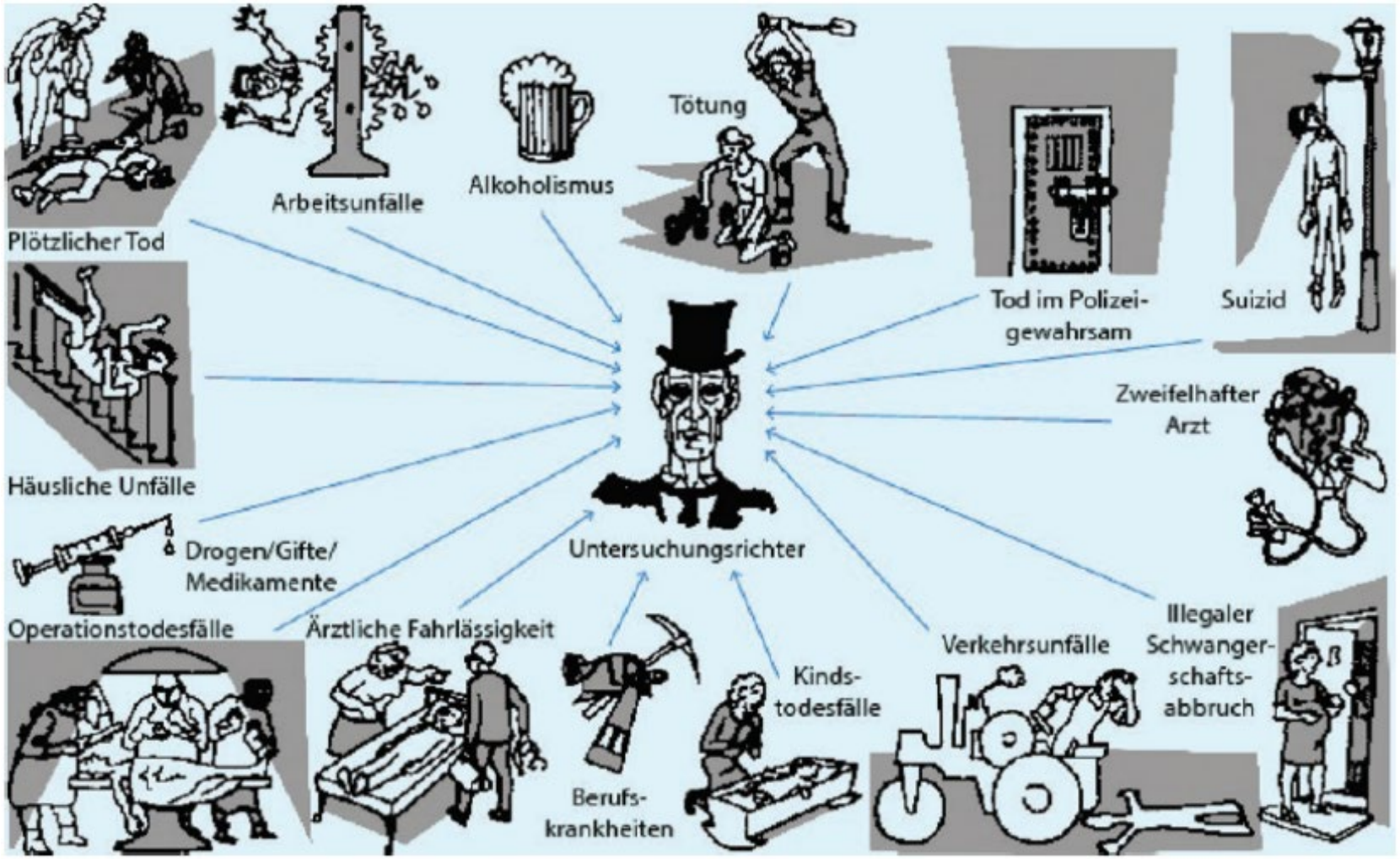

Aus Madea B., Rechtsmedizin, 4. Auflage

Zweck der Leichenschau

- Sichere Todesfeststellung
- Feststellung der Identität
- Feststellung der Todesart im weiteren Sinne

Tab. 4.2 Ursachenkomplexe für eine Vita minima/Vita reducta[a] (nach Prokop 1976)

A	Alkohol, Anämie, Anoxämie
E	Elektrizität/Blitzschlag
I	Injury (Schädel-Hirn-Trauma)
O	Opium, Betäubungsmittel, zentral wirksame Pharmaka
U	Urämie (andere metabolische Komata), Unterkühlung

[a] Siehe auch Stellungnahme des Wissenschaftlichen Beirats der Bundesärztekammer: Kriterien des Hirntodes, Entscheidungshilfen zur Feststellung des Hirntodes. 2. Fortschreibung vom 29.06.1991 (Deutsches Ärztebl 1991, B 2855–B 2860)

Madea B., Rechtsmedizin, 4. Auflage

Todeszeichen

Sichere Todeszeichen

- Totenflecken
- Totenstarre
- Fäulnisveränderungen
- Verletzungen, die nicht mit dem Leben vereinbar sind

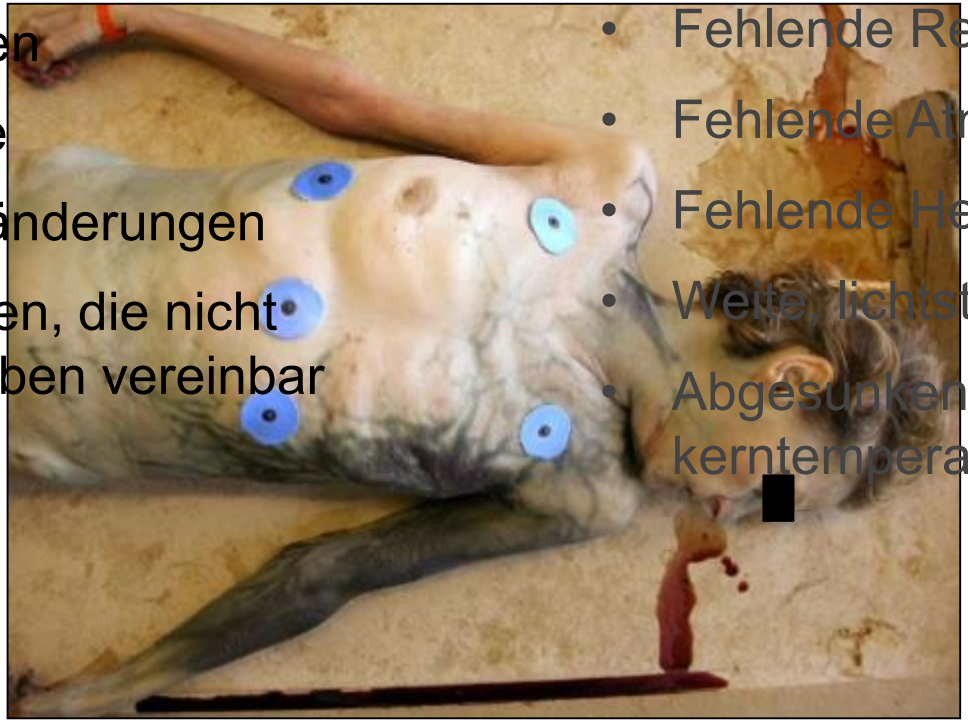

Unsichere Todeszeichen

- Fehlende Reflexe
- Fehlende Atmung
- Fehlende Herztätigkeit
- Weite, lichtstarre Pupillen
- Abgesunkene Körper-kerntemperatur

Sichere Todeszeichen

Totenflecken (ab ca. 20 – 30 Minuten)

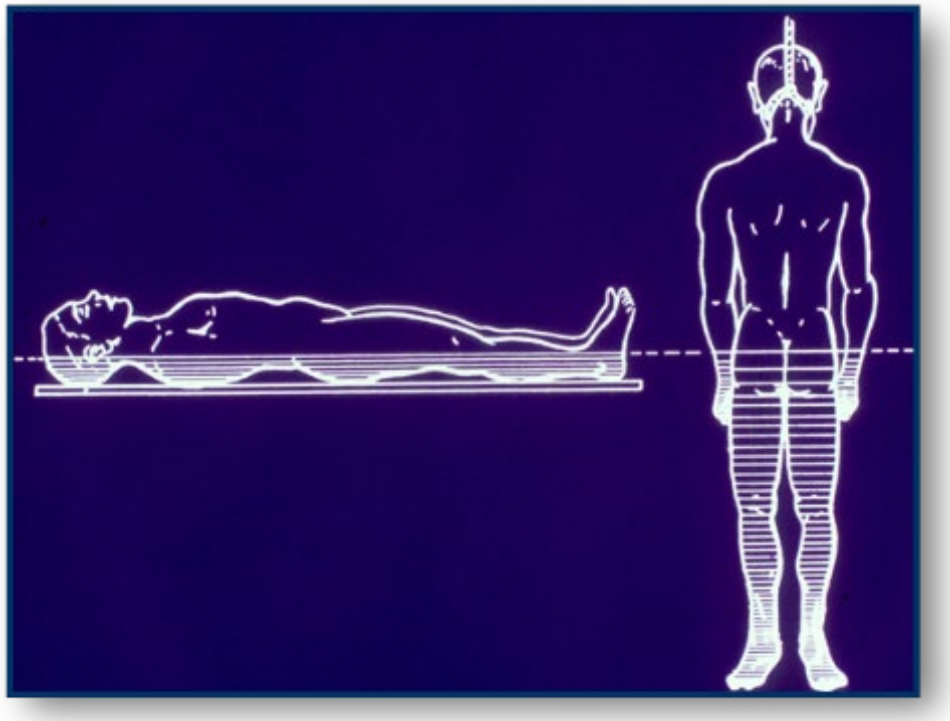

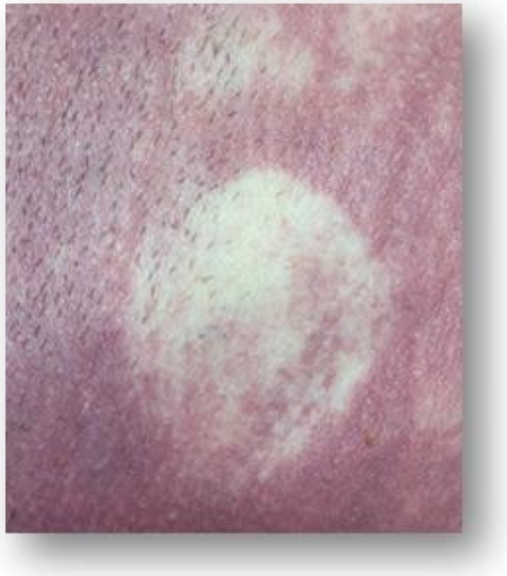

Totenfleckphänomene

Diagnostische/Kriminalistische Relevanz:
- Farbe
- Verteilung am Körper, Menge/Intensität
- Umlagerbarkeit und Wegdrückbarkeit

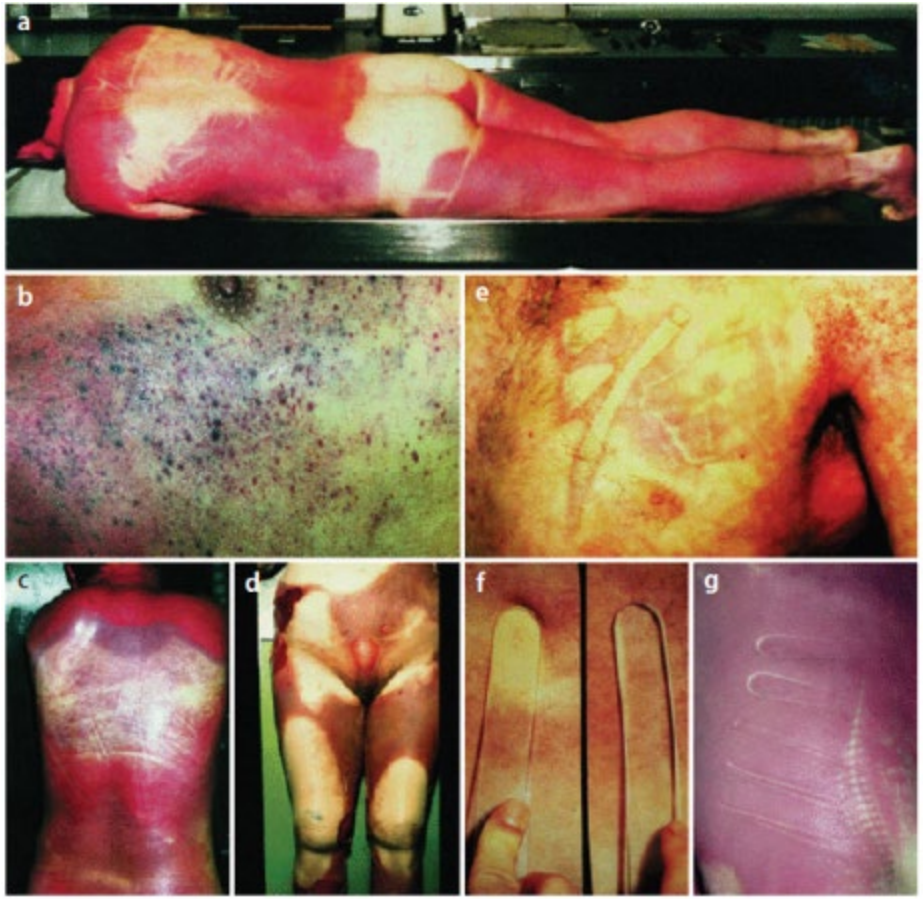

Hintergrundwissen: Farbe der Totenflecken

Ätiologie	Farbe	Mechanismus
Normal	Blau-livide	Sauerstoffarmes Blut
Kohlenmonoxid	Hellrot	Carboxyhämoglobin
Cyanid	Hellrot	Oxygeniertes Blut aufgrund Hemmung der Zytochrom-oxidase
Fluoracetat	Hellrot	Wie oben
Kälte/Unter-kühlung	Hellrot	O_2-Diffusion durch die Haut Linksverschiebung der Hb-O_2-Dissoziationskurve
Natriumchlorat, Nitrite, Nitrate	Braun	Methämoglobin
Hydrogensulfid	Grün	Sulfhämoglobin

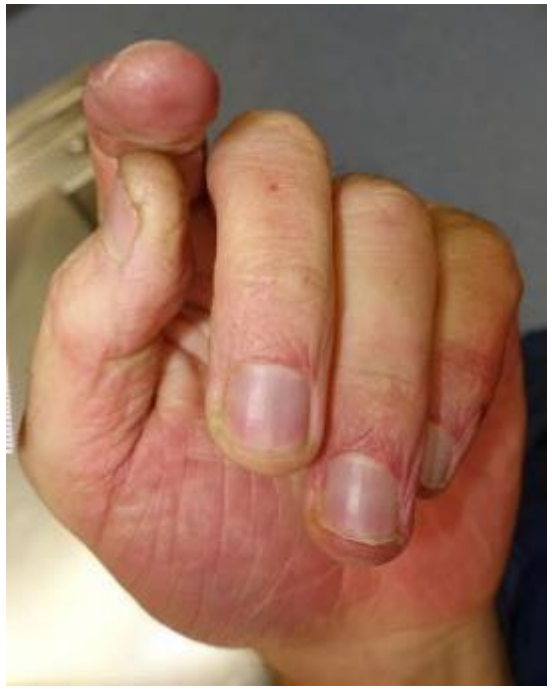

Umlagerbarkeit der Totenflecken

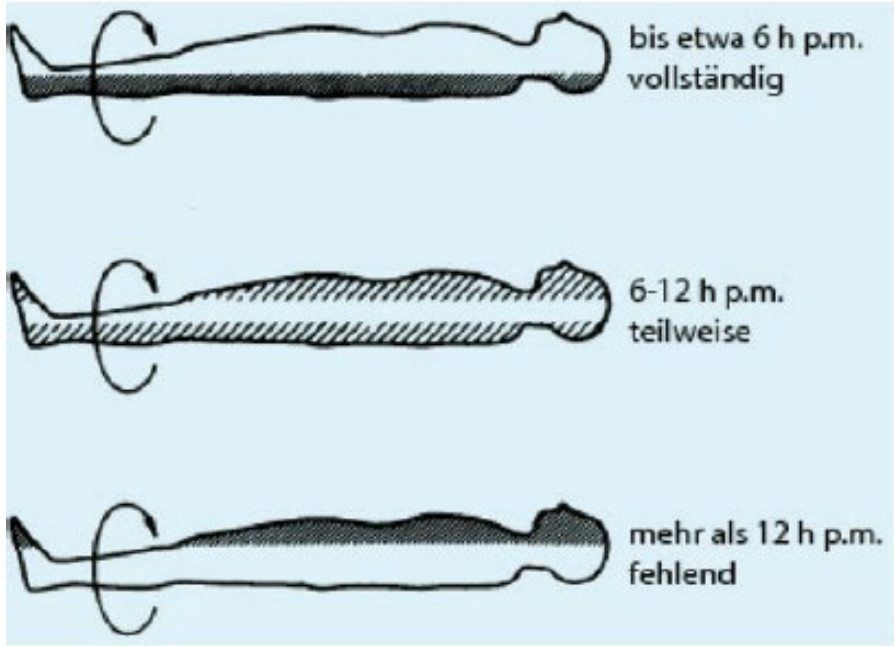

Ursache	Folge	Phänomen
Nachlassen der Herzkraft	Stase	Kirchhofrosen
Herzstillstand, hydrostatischer Druck	Hypostase	Totenflecke mit den Qualitäten: verlagerbar, auf stumpfen Druck wegdrückbar
Gefäßdurchlässigkeit	Hämokonzentration	Graduelle Abnahme der Verlagerbarkeit und Wegdrückbarkeit
Autolyse, Fäulnis	Hämoglobindiffusion	Nicht mehr verlagerbar, nicht mehr wegdrückbar

Totenstarre (ab ca. 2 – 3 h)

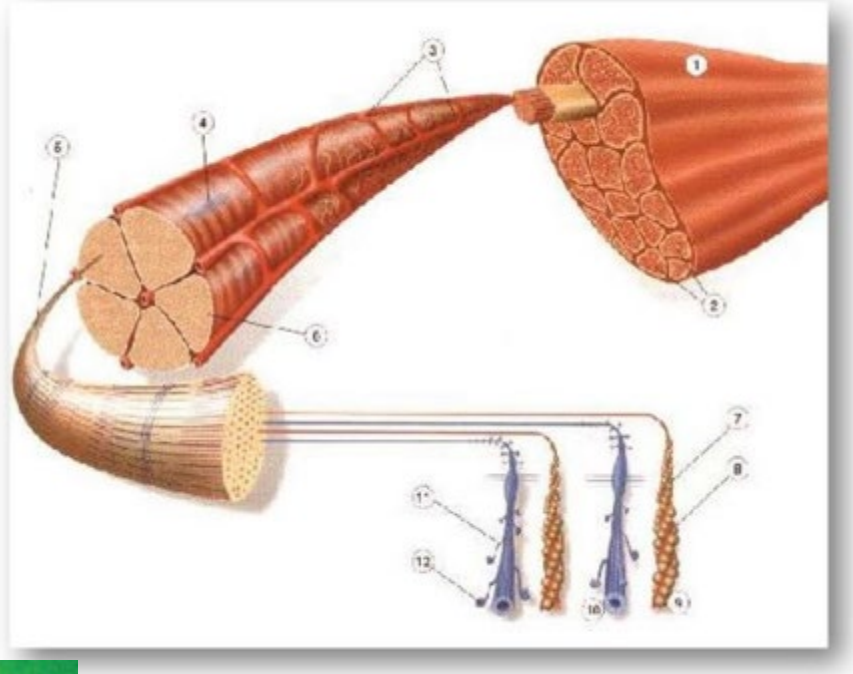

Späte Leichenveränderungen
Fäulnis

Fäulnis

Bakterielle Zersetzung

- Fäulnisgeruch durch Schwefelverbindungen (→»Todesgeruch»)

Gasbildung

- Aufdunsung Gasaustritt (Bewegung)

Verflüssigung von Weichgewebe

- Austritt von Fäulnisflüssigkeit aus Atemöffnungen (→»Blut»)
- Fäulnisblasen

Mumifizierung = konservierende Leichenerscheinung

Definition

Konservierung durch raschen Wasserverlust und leder-artig-derbe, bräunliche Vertrocknung der Weichteil-gewebe.

- «Vertrocknung»
- In warmer, trockener und bewegter Luft
- Akren (Finger und Zehen): bereits nach kürzerer Zeit möglich (ca. 1 Woche)
- Ausgedehnte Mumifizierungen: eher Wochen bis Monate

Gegenteilige Bedingungen (kühl, feucht): Fettwachsbildung (selten)

Sichere Todeszeichen

Nicht mit dem Leben zu vereinbarende Verletzungen

Aufgebot zu einer leblosen Person

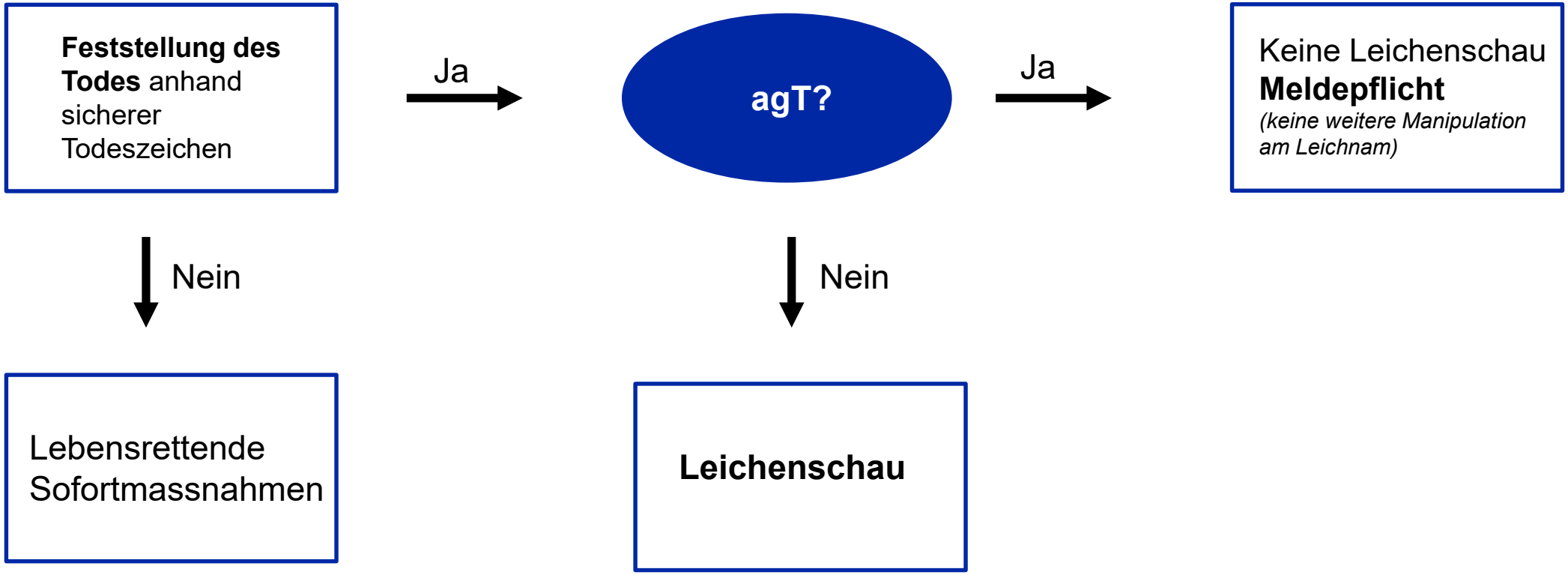

Sichere Todeszeichen

Durchführung der Leichenschau

Grundsätze

- Persönlich und gründlich
- Unverzüglich
- Am vollständig entkleideten Leichnam
- Inspektion der gesamten Körperoberfläche *(Verbände, Pflaster usw. abnehmen)*

  und aller Körperöffnungen *(oral, nasal, Gehörgänge, genital, anal: Verletzungen?, Fremdinhalt?)*
- Überprüfung der Stabilität des Skelettsystems *(Cave: Totenstarre)*

Untersuchung

Kopf:

- Abtasten der Kopfhaut nach Schwellungen oder Blutanhaftungen,
- Hinweise auf Schädelfraktur? Blutung aus Gehörgang, Beklopfen des Schädels (Schädelscheppern?) Monokel- oder Brillenhämatome
- Stauungsblutungen in den Lid- und/oder Bindehäuten, der Mundschleimhaut, der Gesichtshaut und der Haut hinter den Ohren (Strangulation/Ersticken)
- Antragungen innerhalb der Nase, Defekte der Nasenscheidewand (Kokainabusus)
- Widerlagerverletzungen im Mundvorhof (stumpfe Gewalt im Gesicht)
- Fremdinhalt in der Mundhöhle/im Rachen? (Bolustod, Aspirationen: Cave Unfall)
- Zungenbiss (Epilepsie)
- Schaumpilz (Ertrinken, Intoxikationen)

Beispiele: Schaumpilz

Untersuchung

Hals:

- Gründliche Inspektion der Halshaut nach möglichen Verletzungen, Strang- bzw. Drosselmarken oder Würgemalen (diese können sehr dezent bis gar nicht sichtbar sein)
- Prüfung der Stabilität der Kopf-Hals-Gelenke (HWS-Fraktur)
- Halsvenenstauung

Rumpf:

- Hautemphysem
- Verletzungen des Hautmantels
- Perkussion über Thorax (Pneumothorax)
- Stabilität des Thorax (Rippenfrakturen)
- Fluktuation im Abdomen (Aszites, freies Blut)
- Stabilität des Schultergürtels, der Wirbelsäule und des Beckenringes

Untersuchung

Genitale:

- Verletzungen
- allfällige Antragungen (Sperma)
- Fremdinhalt (body packing, auffällige Gegenstände)

Extremitäten:

- Stabilität, Hautmantelverletzungen
- Beinumfangdifferenzen (Thrombose)
- Ödeme etc.
- Einstichstellen (frisch, wenn sich Blut abpressen lässt)

Hände:

- auffallende Antragungen (Blut, Pulver, Medikamente, Russ, etc.)
- Abwehrverletzungen
- Strommarken
- Fingernagelabbrüche

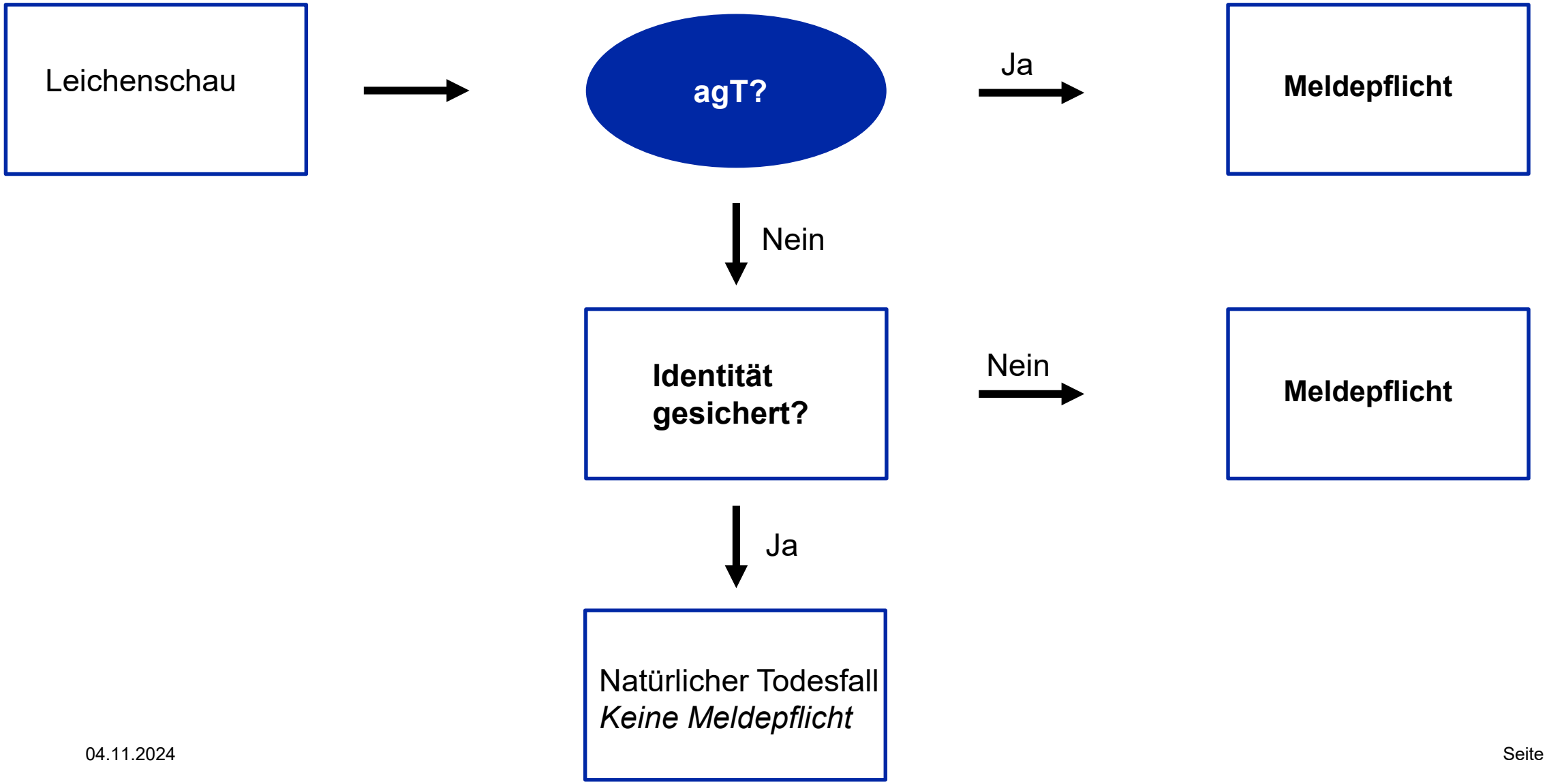
Leichenschau
agT?
Ja
Meldepflicht
Nein
Identität gesichert?
Nein
Meldepflicht
Ja
Natürlicher Todesfall
Keine Meldepflicht

Feststellung der Identität

- Ideal: Persönlich bekannt
- Via Konfrontation mit Angehörigen oder anderen Personen, die den Verstorbenen persönlich kennen
- Vorsicht wenn lediglich ID oder Passfoto vorliegen

ID unklar?

↓

agT

Identifikationsmethoden

Primär (sicher)

- DNA-Analyse
- Daktyloskopie
- Zahnstatus
- Implantat-nummern

Sicher		Unsicher
Zahnstatus 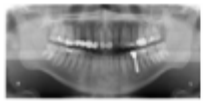		Konfrontation
DNA	Finger-abdruck	Tattoos + Merkmale
Implantate		Pass

Sekundär (unsicher)

- Narben
- Tätowierungen
- Schmuck, Kleidung
- Konfrontation

antemortem

postmortem

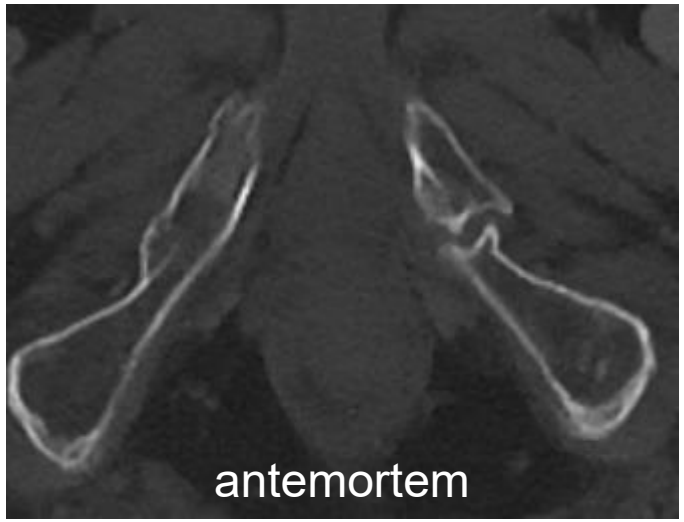
antemortem

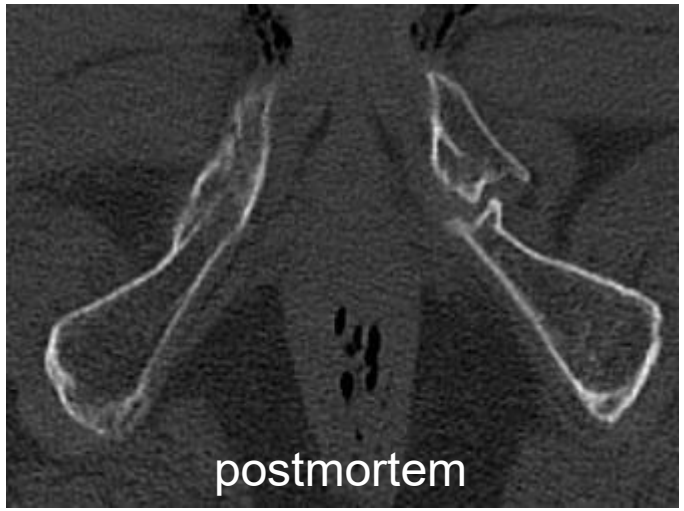
postmortem

Todesart und Todesursache

TodesART:

- juristische Diagnose: Wie kam es zum Tod?
- Natürliches inneres Geschehen, Unfall, Suizid, Delikt

TodesURSACHE:

- medizinische Diagnose: Was führte zum Tod?
- z.B. Myokardinfarkt, Verbluten, etc.

Todesursache

Einschätzung der Todesart

Befunde mit Hinweischarakter auf nicht natürlichen Tod oder ungeklärte Todesart

- Anamnese
  - Plötzlicher Tod
  - Keine Vorerkrankungen
  - Unfall, Suizid
  - Auffindungssituation
- Befunde
  - Verletzungen
  - Stauungsblutungen
  - Farbe der Totenflecke
  - Geruch der Lungenluft
  - Tablettenreste in Mundvorhof oder Mund
- Untaugliche Kriterien für Hinweise auf natürlichen Tod
  - Alter
  - Quoad vitam nicht lebensbedrohliche Vorerkrankungen
  - Fehlende Traumen (spurenarme Tötungsdelikte und anderweitige nicht natürliche Todesfälle)
  - Fehlende Hinweise auf Fremdverschulden

Tab. 4.5 Qualifikation der Todesart. (Adaptiert nach Mattern 1991)

Natürlich	Nicht geklärt	Nicht natürlich
Verstorben an einer bestimmt zu bezeichnenden Krankheit aus innerer Ursache, derentwegen der Patient von einem Arzt behandelt worden ist; aufgrund des Grundleidens war das Ableben vorhersehbar	Todesursache durch Leichenschau unter Berücksichtigung der Anamnese nicht erkennbar	1. Gewalteinwirkung (Unfälle, Tötungsdelikte) 2. Vergiftungen 3. Suizid 4. Behandlungsfehler 5. Tödlich verlaufende Folgezustände von 1. bis 4.

Madea B., Rechtsmedizin, 4. Auflage

Natürlicher Tod

- erwartete Folge einer bestehenden inneren Erkrankung
- Identifikation gesichert
- unterliegt nicht der Meldepflicht

Merke: Der Anspruch an die Bescheinigung eines natürlichen Todesfalles ist deutlich höher als an die übrigen Todesarten. Attestiert ein Arzt/eine Ärztin einen natürlichen Todesfall, finden keine nachgeschalteten Untersuchungen durch sachverständiges Personal statt.

Mit seiner Unterschrift übernimmt der Arzt/die Ärztin somit die alleinige Verantwortung. Deshalb sollte der natürliche Tod nur attestiert werden, wenn sich die Hinweise darauf nachvollziehbar verdichtet haben.

Fallbeispiel 1

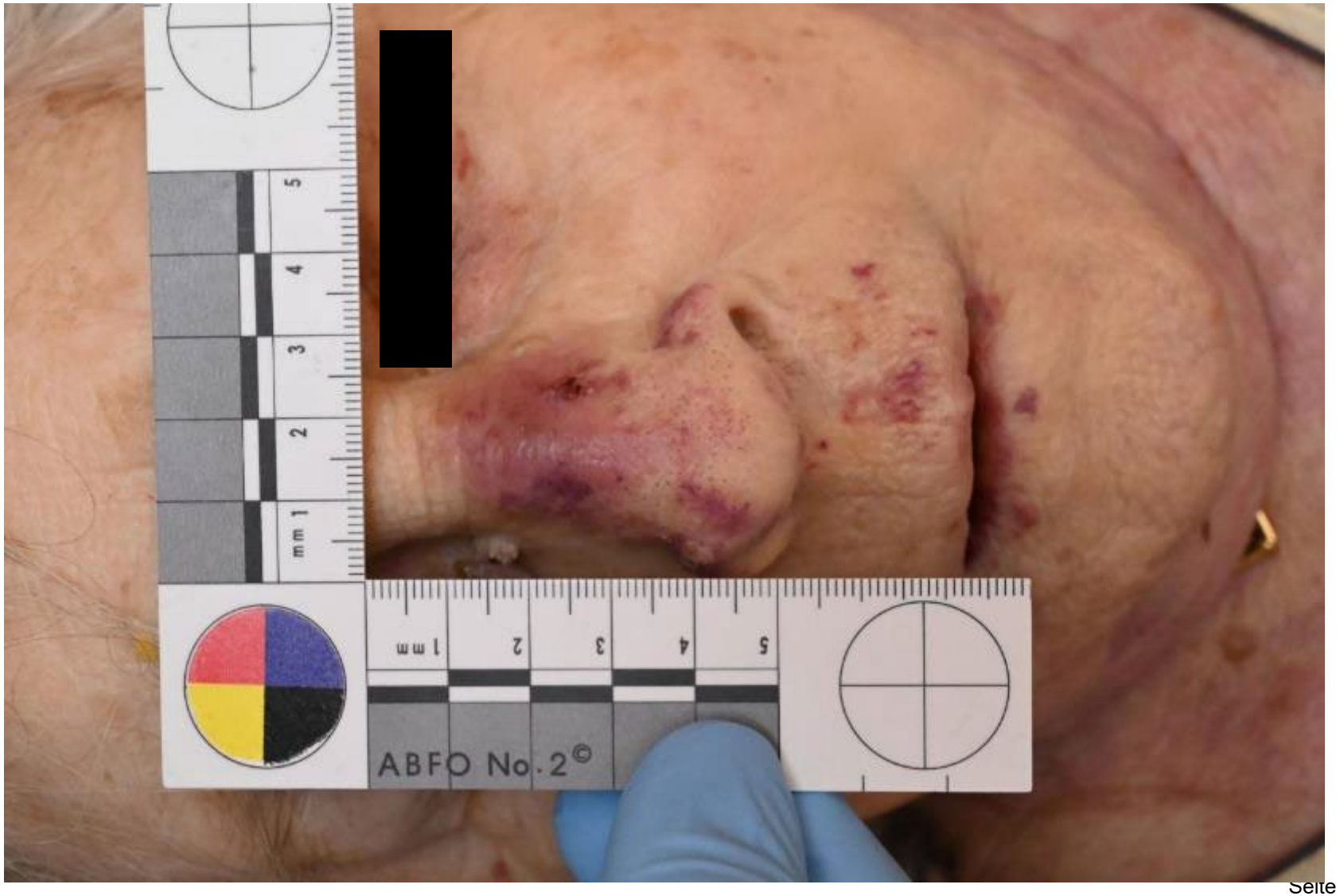

Take home message:
Verletzungen an der Gesichtshaut und an den Kopfschleimhäuten hochgradig verdächtig für eine Fremdeinwirkung.

Stauungsblutungen

Petechiale Einblutungen sollten immer eine agT-Meldung nach sich ziehen!

Häufigkeit von Augenbindehautblutungen nach Literaturangaben

(Übersicht bei [5])

Asphyktische Todesfälle	
Erwürgen, Erdrosseln	93,4-100%
Thoraxkompression ohne Verletzung innerer Organe (Perthes)	100%
Thoraxkompression mit Zerstörung innerer Organe	25%
Erhängen	9-66%
Ertrinken	3,8-13%
Aspiration/Bolustod	10-12%
Todesfälle ohne Asphyxie	
Stromtod	12,5%
Zentraler Tod	7,6%
Leukosen, hämorrhagische Diathese	6,6%
Plötzlicher Herztod	4,3%
Sepsis	3,5%
Schlafmittelintoxikation	2,9%
Bei Lebenden	
Entbindung	24,5%
Hustenanfälle	3,0%
Erbrechen	0.8%

[5] Geserick G, Kämpfe U (1990) Zur Bedeutung von Stauungsblutungen bei der gewaltsamen Asphyxie. In: Brinkmann B, Püschel K (Hrsg.) Ersticken. Fortschritte in der Beweisführung. Springer, Berlin Heidelberg, New York London Paris Tokyo Hong Kong Barcelona, S. 73-85

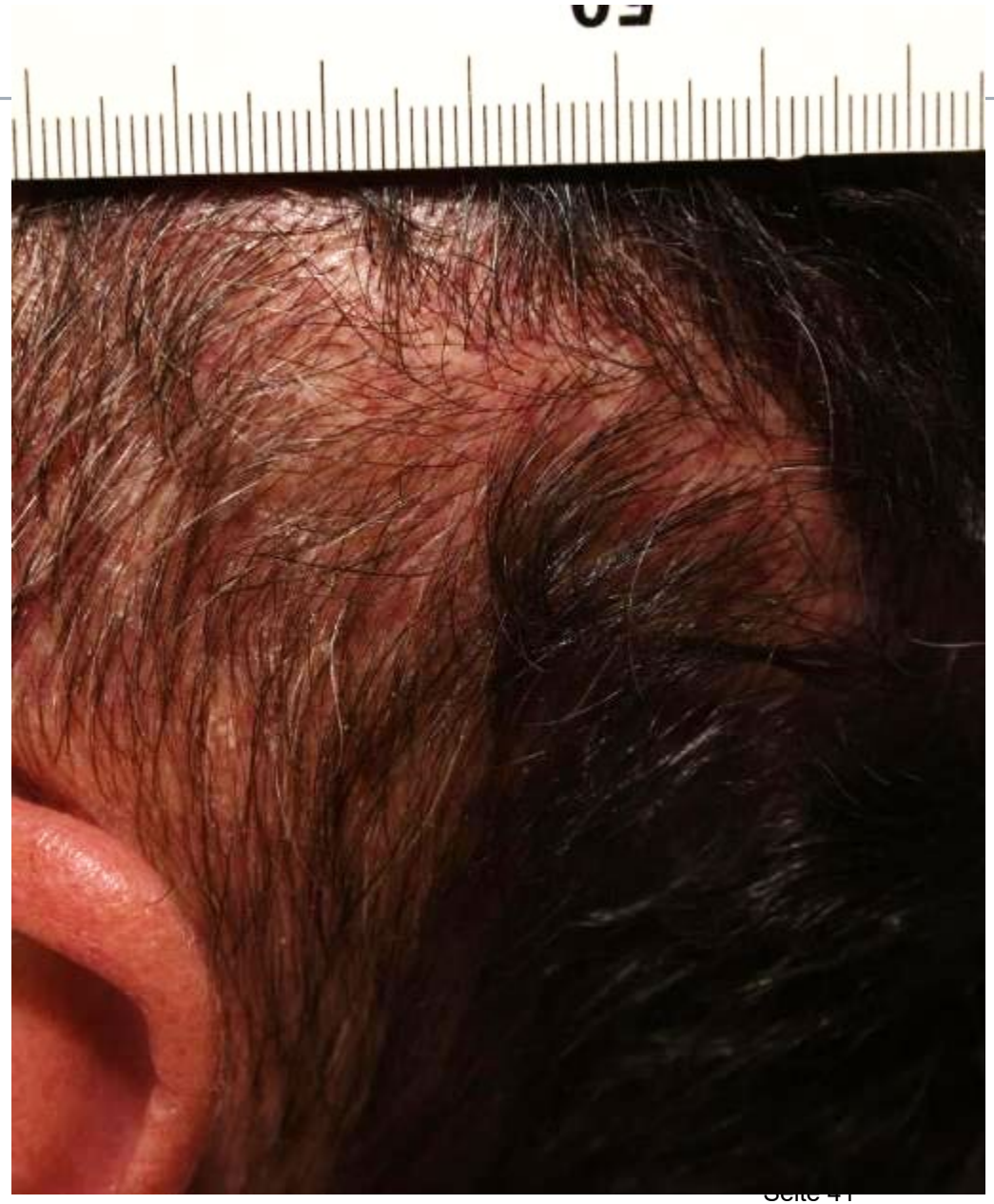

Befunde können sehr diskret sein!

Alarmsignal: nicht lagegerechte Totenflecken

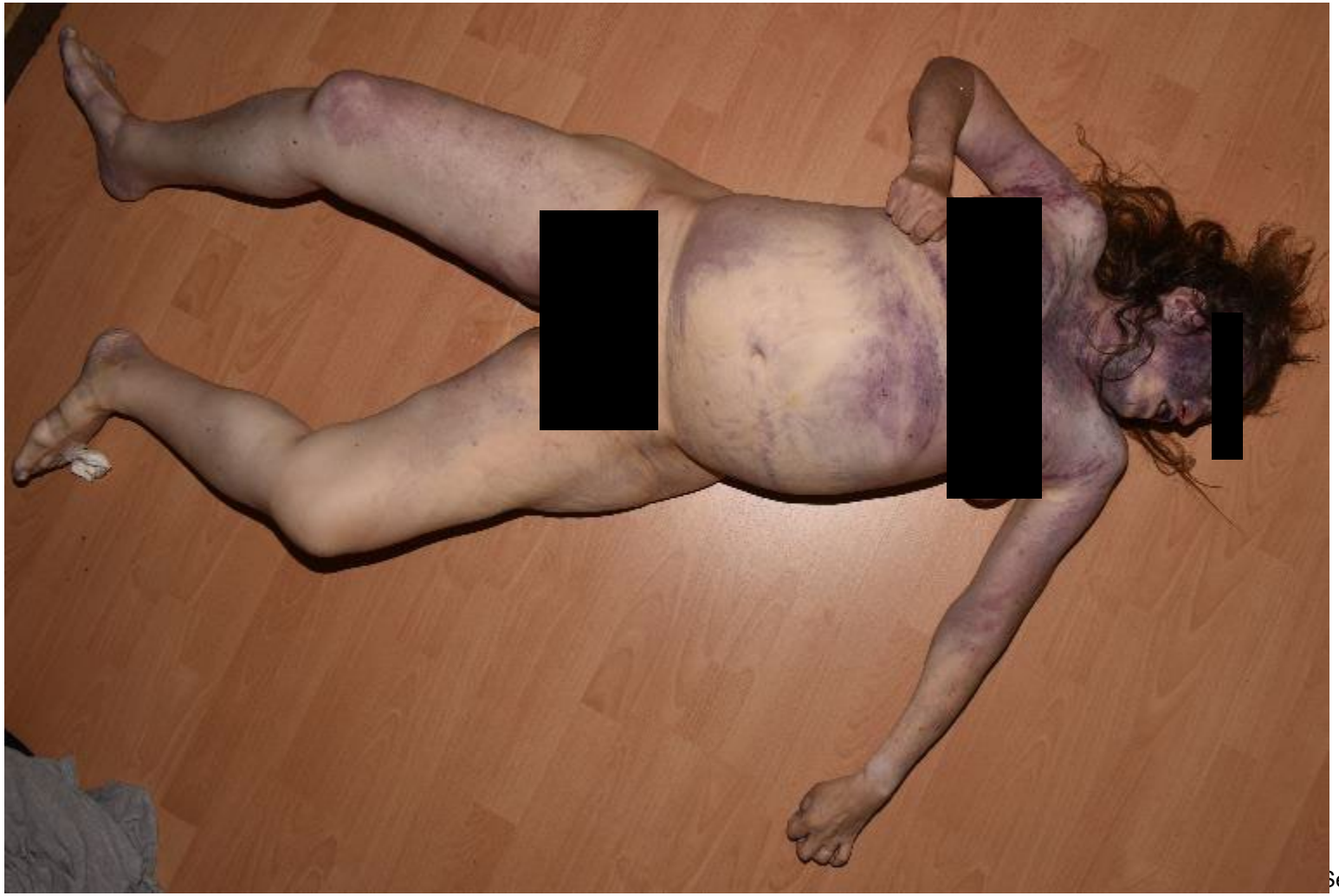

Fall 1: Unklare Verletzung an primär verdächtiger Lokalisation

81 Jahre alt gewordener, multimorbider Mann wird durch Spitex am Abend leblos aufgefunden

- Avisierung eines ambulant für die Spitex tätigen Arztes
- Todesfeststellung durch den Arzt

Erster Befund

- Feststellung einer unklaren Verletzung am hohen Scheitel
- Frustraner Versuch von der vor Eintreffen des Arztes bereits wieder gegangenen Spitex-Pflegefachfrau weitere Informationen einzuholen
- Wird auf die am nächsten Tag diensthabende Pflegefachfrau verwiesen, da diese den Mann zuletzt lebend gesehen habe und «ihn besser kenne»
- Arzt verlässt Ereignisort ohne AgT-Meldung
- Als am nächsten Tag keine weiteren Angaben erhältlich gewesen seien, ob Verletzung ggf. vorbestehend gewesen ist, wird durch den Arzt **mit 12 h Verzögerung** der Polizei ein **agT-gemeldet**

Aufgebot IRM: Erste Feststellungen

- Aufgebot FOR zur Dokumentation und Spurensicherung
- Spärliche Blutantragungen in der Küche
- Bis auf älter imponierende Blutantragungen im Eingangbereich keine weiteren Antragungen

- Ältere Verletzungen im Gesicht: gem. vor Ort aufgefundenem Austrittsbericht einer Hospitalisierung vereinbar mit einer Sturzverletzung 3 Wochen vor dem Versterben
- Agonale QRW mit Anprallstelle an der Wandkante (Haare) mit nur noch minimer Lageveränderung; Schädel tastet sich stabil
- Verletzung am hohen Scheitel aber per se ein Alarmzeichen für eine potentielle Schlagverletzung (Bedenke: auch ein agonaler Schlag ist möglich)
- Blutantragungen im Eingangsbereich können bei fehlenden Blutspuren im Gang a.e. auf Sturz auf das Gesicht vor 3 Wochen zurückgeführt werden

Procedere

- CT am IRM zum definitiven Ausschluss einer knöchernen Schädelverletzung und einer Hirnblutung sowie ggf. zur Detektion einer möglichen TU
- ID-Klärung, da amtliches Foto veraltet (radiologisch mit Voraufnahmen CT-Schädel aus dem Spital 3 Wochen antemortem)
- CT: Zeichen der Vorerkrankungen; Freigabe als NIG, kein Anhalt für eine Fremdeinwirkung

Take home message: Bei nicht erklärlichen Verletzungen zeitnah/sofort AgT auslösen. Unklare Verletzungen bei älteren Menschen nicht einfach «durchwinken», sondern abklären.

Stolpersteine – eine Auswahl

- Kälte, Temperatur im Allgemeinen, postmortal veränderte Abkühlungsbedingungen (Fensteröffnung)
- Wenig bis keine Vorgeschichte
- Bias (ältere Verstorbene!)
- Tierfrass
- Umlagerungen/Manipulationen
- Gift- und Gaswirkungen (CO)
- Befundarme Tötungsdelikte
- Herausfordernde Fundumstände/unübersichtliche Situation vor Ort
- Kenntnis von Alarmsignalen/verdächtigen Befunden

Zusammenfassung

- Im Endeffekt sind relativ viele Todesfälle aussergewöhnlich.
- Eine sorgfältige Leichenschau ist absolut essentiell und der «letzte Dienst» am Patientin/an der Patientin.
- Die ID muss zweifelsfrei feststehen zur Erstellung der Todesbescheinigung.
- Die «Diagnose» eines natürlichen Todes ist keineswegs trivial.
- Leichenschauende Ärzteschaft als wichtige Kontrollinstanz zur Detektion von Delikten/abklärungsbedürftigen Todesfällen.
- Im Zweifel lieber melden – für Rückfragen stehen wir gerne zur Verfügung.
- Sensibilisierung von Warnzeichen, die zum Abbruch der Leichenschau und zur agT-Meldung führen sollten.
- Jegliche Ermittlungen sind Aufgabe der Polizei.

Literaturempfehlungen/Weiterführende Informationen

Artikel im Swiss Medical Forum
https://smf.swisshealthweb.ch/fileadmin/assets/SMF/2023/smf.2023.09399/smf-2023-09399.pdf

1128 (50) 10.4414/smf.2023.09399 | 1128–1130 | Swiss Medical Forum

Medizinisches Schlaglicht

Schlaglicht: Rechtsmedizin

Memento mori! Todesfeststellung und Leichenschau in der Praxis

Ein lebloser Körper – was nun! Der vorliegenden Artikel verschafft Ihnen Sicherheit in den relevanten Fragen rund um die Todesfeststellung und die ärztliche Leichenschau.

Prof. Dr. med. Christian Jackowski[a], EMBA; Dr. med. Marc Bollmann[b]; Dr. med. Daniel Eisenhart[c]; Prof. Dr. med. Toni Fracasso[d]; Prof. Dr. med. Roland Hausmann[e]; Dr. med. Rosa Maria Martinez[f]; Dr. med. Bettina Schrag[g]; Dr. med. Wolf Schweitzer[h]; Dr. med. Holger Wittig[i]

[a] Institut für Rechtsmedizin Bern, Universität Bern, Bern; [b] Institut für Rechtsmedizin, Kantonsspital Graubünden, Chur; [c] Institut für Rechtsmedizin, Kantonsspital Aarau, Aarau; [d] Centre universitaire romand de médecine légale (CURML), Genève; [e] Institut für Rechtsmedizin, Kantonsspital St. Gallen, St. Gallen; [f] Ufficio delle scienze forensi, Bellinzona; [g] Rechtsmedizin, Zentralinstitut der Spitäler, Hôpital du Valais, Sion; [h] Institut für Rechtsmedizin, Universität Zürich, Zürich; [i] Institut für Rechtsmedizin, Universität Basel, Basel

Dr. med. Eva Meixner
eva.meixner@irm.uzh.ch
044 635 56 11